©Akademie d. Wissenschaften Wien; download unter www.biologiezentrum.at

Die Innervation des Kehlkopfes.

Von Prof. **Sigmund Exner,**
Assistenten am physiologischen Institute in Wien.

(Mit 3 Tafeln.)

Vor zwei Jahren publicirte Herr Dr. B. Mandelstamm seine unter meiner Leitung ausgeführten „Studien über Innervation und Atrophie der Kehlkopfmuskeln",[1] welche in der Absicht unternommen waren, manche seit Jahrzehnten schwebende, dieses Gebiet betreffende Frage ihrer Beantwortung zuzuführen. Er hatte zu diesem Zwecke an Thieren Kehlkopfnerven durchschnitten und die in Folge der Operation auftretenden Atrophien und Degenerationen der Kehlkopfmuskeln beobachtet, in der Erwartung, auf diese Weise jene Muskeln ermitteln zu können, die vom oberen Kehlkopfnerven innervirt werden, und in der gleichen Weise jene die dem unteren Kehlkopfnerven zugehören. In der That gaben seine Untersuchungen in manchem Punkte erwünschten Aufschluss, zugleich aber zeigten sich neue Räthsel, die nach Lösung verlangten. So hatte der Umstand, dass der Musculus cricothyreoideus weder nach Durchschneidung des N. laryngeus sup. noch nach Durchschneidung des N. laryngeus inf. degenerirte, sich aber bei Reizung des N. laryngeus sup. sehr kräftig contrahirte, ferner eine ähnliche Indifferenz gegen die Nervendurchschneidungen, welche die M. interarytänoidei zeigten, auf den Gedanken geführt, dass an der Innervation eines dieser Muskeln der linken Seite auch Fasern der rechten Kehlkopfnerven theilnehmen, und umgekehrt. Eine hierauf gerichtete Untersuchung an Kehlköpfen von Meerschweinchen überzeugte Mandelstamm, dass es wirklich Nervenbündel sowohl an der vorderen als an der hinteren Wand des Kehlkopfes gebe, welche die Mittellinie passiren, also thatsächlich einen Anhaltspunkt bieten können, jenes Resultat zu erklären.

---

[1] Sitzber. d. Wiener Akademie d. W. Bd. 85.

©Akademie d. Wissenschaften Wien; download unter www.biologiezentrum.at

Ich veranlasste weiterhin Herrn Dr. Weinzweig zu prüfen, ob solche, die Mittellinie des Kehlkopfes und somit auch die Medianebene des Körpers passirende Nervenbündel beim Menschen vorhanden sind. Auch hier fanden sich dieselben in der Schleimhaut der hinteren Kehlkopfwandung in eigenthümlicher Anordnung, auf welche ich hier nicht näher eingehen will.[1]

Mandelstamm führt als Resultat seiner Untersuchungen an, „dass der M. cricoarytänoideus post. und lat. sowie der grösste Theil des M. thyreo-arytänoideus vom N. recurrens innervirt wird, und dass der M. interarytänoideus und cricothyreoideus gemischte Innervation besitzen. Letzterer ist hauptsächlich vom N. laryngeus sup. der gleichen Seite innervirt, von dem zweiten Nerv, der an seiner Innervation theilnimmt, ist es zweifelhaft, ob er in den anatomisch nachgewiesenen Nervenstämmchen, welche von der anderen Seite herüberkommend die Mittelebene passiren, oder ob er im N. recurrens derselben Seite zu suchen ist. Ersteres ist entweder auch der Fall bei den innersten Bündeln des M. thyreo-arytänoideus, oder diese werden vom N. laryngeus sup. innervirt".

Wie man sieht, ist hier noch manche Aufklärung nöthig, und dieser unbefriedigende Stand der Untersuchung drängte mich, da Dr. Mandelstamm sowohl, wie Dr. Weinzweig durch äussere Verhältnisse gezwungen waren, Wien zu verlassen, die Fortsetzung dieser Studien selbst in die Hand zu nehmen.

Es waren wesentlich drei Methoden, nach denen ich vorging. Erstens die anatomische Präparation, die insbesondere da eine Rolle spielte, wo es sich darum handelt, die anderweitig an Thieren gefundenen Nervenverzweigungen am Menschen nachzuweisen. Die grobe anatomische Präparation reichte oft nicht aus, und so half ich mir dadurch, dass ich mehrere Kehlköpfe (nebst Schlund) von Kindern durch das Mikrotom in je eine continuirliche Schnittreihe zerlegte. Man konnte dann, wenn auch etwas mühsam, die Nerven von Schnitt zu Schnitt verfolgen. Zweitens diente die Reizung des am lebenden Thiere freigelegten Nerven und Beobachtung der dadurch am Kehlkopf ausgelösten Bewegungen meinen Zwecken, und drittens Durchschneidungen von Kehlkopfnerven

[1] S. Weinzweig, Wiener Akademie d. W. Bd. 85, 22. Juni 1882.

©Akademie d. Wissenschaften Wien; download unter www.biologiezentrum.at

mit der darauffolgenden Untersuchung nach eingetretener Degeneration und Atrophie von Kehlkopfmuskeln.

Letztere Methode, mit der ich die Fortsetzung der Mandelstamm'schen Untersuchung begann, war so recht geeignet mir die grossen Schwierigkeiten vor Augen zu führen, mit denen ich zu kämpfen haben würde. Ein Gewirre anscheinend widersprechender Thatsachen trat mir entgegen, deren unangenehmste die Inconstanz der Erfolge war. Nach Durchschneidung derselben Nerven zeigten sich bei verschiedenen Individuen derselben Thierspecies nicht immer dieselben Muskeln degenerirt. Damit war und blieb der Gedanke an eine reinliche Lösung meiner Aufgabe ausgeschlossen. Die Kehlkopfnerven theilen sich thatsächlich bei verschiedenen Individuen auf verschiedene Weise in ihre Aufgabe, wie dies übrigens schon von mancher Seite vermuthet wurde.[1]

Ferner zeigte sich ein höchst ungleiches Verhalten der Muskeln in Rücksicht ihrer Ernährungsstörungen. Während der M. thyreo-arytänoideus wenigstens in einem bestimmten Antheil seiner Fasern fast jedesmal nach Durchschneidung des N. laryngeus inf. deutlich degenerirte, war der M. cricothyreoideus zwar leicht durch Reizung des N. laryngeus sup. zur Contration zu bringen, also sicher von diesem Nerven versorgt, aber die Durchschneidung dieses Nerven brachte ihn durchaus nicht zur Atrophie, und als diese Durchschneidung mit Rücksicht auf die oben schon erwähnte Vermuthung des Übertrittes von Fasern der anderen Seite beiderseits angeführt wurde, berührte das den Muskel doch ebenso wenig, wie die Durchschneidung beider Kehlkopfnerven einer Seite. Wenn auch andere Kehlkopfmuskeln leichter zur Atrophie zu bringen waren wie der M. cricothyreoideus, so unterschieden sie sich doch in ihrem Verhalten noch sehr vom M. thyreo-arytänoideus. Letzterer zeigte nämlich nach der entsprechenden Durchschneidung reichliche Fettablagerungen zwischen seinen theilweise bis zur Unkenntlichkeit geschwundenen Fasern, die bisweilen nur ein ihren Verlaufe entsprechendes Bindegewebsgerüste zurückgelassen hatten. Kein anderer Muskel zeigte, auch wenn er degenerirt war, eine ähnliche in die Augen springende Degeneration.

[1] Z. B. von Sigm. Mayer in Hermann's Handb. d. Phys. II. 1. pag. 260.

©Akademie d. Wissenschaften Wien; download unter www.biologiezentrum.at

Die anscheinende Ausnahmsstellung des M. cricothyreoideus aufzuklären, gelang mir durch die Auffindung eines dritten Kehlkopfnerven, der mit ihm in enger Beziehung steht. Durchschneidung dieses Nerven nebst der des N. laryngeus sup. bringt auch diesen Muskel zur Degeneration. Aber auch diese Degeneration, sowie die aller anderen Kehlkopfmuskeln ist nie eine so tiefgreifende wie die geschilderte des M. thyreo-arytänoideus. Worauf dieses beruht, bin ich auch heute noch nicht im Stande für jeden Kehlkopfmuskel mit genügender Sicherheit anzugeben, doch ist es höchst wahrscheinlich geworden, es möchte damit zusammenhängen, dass alle Kehlkopfmuskeln mit Ausnahme des erwähnten Antheiles vom M. thyreo-arytänoideus von mehreren Kehlkopfnerven versorgt sind, wie ich es für die meisten Muskeln thatsächlich nachweisen werde. Bloss jener Theil des M. thyreo-arytänoideus, der so leicht degenerirt, ist vom N. laryngeus inf. derselben Seite innervirt, und auch dieses nicht immer und nicht in seiner ganzen Ausdehnung.

Niemals ist es mir vorgekommen, dass ein anatomisch gut begrenzter Muskel nach der Durchschneidung eines oder mehrerer Nerven in allen seinen Fasern unzweifelhaft degenerirt war. Gewöhnlich war die Minderzahl der Fasern ergriffen. Ich betrachtete immer dann einen Muskel als von Degeneration betroffen: 1. Wenn er einen kleineren Querschnitt zeigte als der gleiche Muskel der anderen Seite. Um hier keiner Täuschung zu unterliegen, ist es nöthig, alle Schnitte des Kehlkopfes (ich arbeitete stets an Querschnitten durch den ganzen Kehlkopf) auf denen dieser Muskel überhaupt vorkommt zu durchmustern. Wenn er auf allen Schnitten schmäler ist, als an der anderen Seite, kann man sicher sein, es nicht mit dem Ausdruck einer geneigten Schnittebene zu thun zu haben. 2. Wenn einzelne Fasern des Muskels bedeutend verschmälert sind, und im Muskel der anderen Seite so schmale Fasern nicht vorkommen. Häufig liegt der contractile Inhalt bei wohlerhaltener Querstreifung frei in dem ihm zu weit gewordenen Sarcolemma. 3. Wenn die einzelnen Fasern deutlich zerfallenen Inhalt zeigen, oder stellenweise kolbig aufgetrieben sind. Es kommen in dieser Beziehung sehr mannigfache Übergänge vor. Der contractile Inhalt kann in fettglänzende Körnchen zerfallen sein, diese können sich zu grösseren Tropfen zusammengesetzt

©Akademie d. Wissenschaften Wien; download unter www.biologiezentrum.at

haben. Anscheinend normal aussehende Fasern besitzen eine oder mehrere aufgetriebene, stark lichtbrechende Stellen u. s. w. Ich habe bei verschiedenen Autoren nachgesucht, um die charakteristischen Merkmale von degenerirten Muskelfasern kennen zu lernen. Am meisten befriedigten meine Bedürfnisse die wenigen Worte, welche Rokitansky hierüber sagt[1] und die ich statt eigener Schilderung anführe: „Der Vorgang der Atrophie besteht im Zerfalle des Inhaltes des Sarcolemma zu einer gleichförmigen hellen oder meist moleculär-trüben, von Fettkörnchen durchsetzten Masse. Hiezu kommen nicht selten meist von der Tiefe her gelblich-braune Pigmentkörnchen. Die Quer- und Längsstreifung wird undeutlich und verschwindet endlich völlig. Der Sarcolemmaschlauch verschmälert sich hiebei gleichförmig, oder vorwiegend an einzelnen Stellen, so dass er ein varicöses Ansehen erlangt; endlich collabirt er völlig, und zerfällt dem Anscheine nach zu einem Bündel Bindegewebsfribillen, oder er verschwindet vor der Resorption seines Inhaltes, welcher in Zügen einer freien feinkörnigen Masse zurückbleibt, zuweilen findet eine Sonderung des obbemerkten Inhaltes zu grösseren und kleineren klumpigen Massen statt, welche insbesondere die Varicositäten des Sarcolemmaschlauches einnehmen."

Ich habe im Vorstehenden erwähnt, dass häufig ein Muskel nach Durchschneidung eines Nerven, dessen Reizung ihn zur Contraction bringt, nicht, und zwar in keiner einzigen seiner Fasern sichtlich degenerirt, dass er aber nach Durchschneidung eines zweiten Nerven, dessen Reizung ihn ebenfalls zur Contraction bringt, wohl degenerirte Fasern in bedeutender Zahl aufweist. Es ist das ein Erfolg, der ein allgemein-physiologisches Interesse hat. Die Versorgung eines Muskels durch zwei Nerven kann nämlich in zweierlei Weise gedacht werden. Es kann der erste Nerv einen Theil der Muskelfasern ausschliesslich innerviren und der zweite Nerv ebenso den Rest der Muskelfasern. Es kann aber auch jede Muskelfaser Nervenendigungen, die dem ersten, und solche, die dem zweiten Nerven angehören, besitzen, so dass bei Reizung jedes der beiden Nerven für sich allein alle Fasern des Muskels in Contraction gerathen. Ich war eben im Begriffe mir hierüber durch

[1] Lehrb. d. path. Anatom. II. pag. 216.

©Akademie d. Wissenschaften Wien; download unter www.biologiezentrum.at

Versuche am Frosche Aufklärung zu verschaffen, als die Untersuchung Gad's „Über einige Beziehungen zwischen Nerv, Muskel und Centrum“ [1] erschien, welche denselben Gegenstand behandelt und zu einem so vollständigen Abschluss bringt, dass ich mich meiner Arbeit als enthoben betrachten konnte. Es ist in derselben gezeigt, dass der erste Fall zutrifft, also jede Muskelfaser nur von einem Nerven aus innervirt wird.

Damit ist das Resultat meiner Versuche nicht aufgeklärt, und ich stehe heute, den meisten Kehlkopfmuskeln gegenüber, noch vor der Alternative, entweder anzunehmen, dass das von Gad für den Wadenmuskel und die Nerven des Plexus iliacus beim Frosche gefundene Resultat nicht übertragbar ist auf die Muskeln des Kehlkopfes eines Säugethieres, oder anzunehmen, dass die nervöse Intactheit benachbarter Muskelfasern die nervenlosen Fasern vor Degeneration schützt, etwa durch passive Bewegung bei Contraction der intacten Fasern.

Ich muss nach meinen, zum Theil schon angedeuteten Erfahrungen die erste der beiden Deutungsweisen für die wahrscheinlichere halten, um so mehr als mir Pathologen mittheilen, dass ihnen keine Thatsache bekannt ist, welche der letzteren Deutung eine Stütze böte. Denn wäre die Nachbarschaft innervirter Muskelfasern genügend, die ihrer Nerven beraubten Fasern vor Degeneration zu schützen, so könnte ich wohl nicht willkürlich einmal die äusseren Bündel des M. thyro-arytänoïdeus, bei Erhaltung der inneren, zur Degeneration bringen, das andere Mal umgekehrt. Man würde dann auch nicht an der Grenze der Bündel gesunde und kranke Fasern durcheinander geworfen und hart neben einander finden.

Zu den Untersuchungsmethoden zurückkehrend, habe ich noch hervorzuheben, dass ich meine Durchschneidungsversuche sämmtlich an Kaninchen anstellte, dass ich 51 Thiere zu diesen Versuchen verwendete, von denen 20 die Operation so lange überlebten, dass sie mir zur Untersuchung geeignet erschienen. Die Kehlköpfe dieser 20 Thiere zerlegte ich nach aufmerksamer makroskopischer Betrachtung, und nachdem sie erst in Chrom-

[1] Festschrift zur Feier des 300jährigen Bestehens der Universität Würzburg. Leipzig 1882.

©Akademie d. Wissenschaften Wien; download unter www.biologiezentrum.at

säure, dann in Alkohol erhärtet waren, in continuirliche Schnittreihen, welche Schnitte sämmtlich zum Zwecke späterer Controle aufbewahrt wurden. Das Einlegen der Kehlköpfe in Erhärtungsflüssigkeit geschah 1 Monat, 25 Tage bis 8 Monate 17 Tage[1] nach der Nervendurchschneidung. Es ist mir nicht möglich, einen bestimmten Termin anzugeben, in welchem die Degenerationserscheinungen am ausgeprägtesten sind, doch scheint der dritte bis vierte Monat der günstigste zu sein. Die verschiedenen Arten der Operationen vertheilen sich auf die Versuchsthiere in der Weise wie es die nachstehende Tabelle zeigt, in welcher, wie auch im Folgenden, der dritte Kehlkopfnerv als N. laryngeus medius bezeichnet ist.

Durchschnitten wurde der		
N. laryngeus sup. sin.	an 3	Thieren
N. laryngeus inf. sin.	4	
N. laryngeus inf. dext. und sin.	6	„
N. laryngeus sup. und inf. sin.	6	
N. laryngeus sup. dext. und sin.	4	
N. laryngeus med. dext. und sin.	6	
N. laryngeus sup. und inf. beiderseits	7	
N. laryngeus sup. med. und inf. sin.	5	
N. laryngeus med. sin.	5	
N. laryngeus sup. und med. sin.	2	
N. laryngeus med. dext. und sinist. und N. laryngeus sup. sin.	2	
N. laryngeus sup. sin. und N. laryngeus med. dext.	„ 1	„

So angenehm es mich überraschte, dass es möglich ist, Thiere mit beiderseitiger Durchschneidung des N. laryngeus sup. hinlänglich lange am Leben zu erhalten (eines tödtete ich 5 Monate und 3 Tage nach der Operation), so unangenehm war ich davon berührt, dass die beiderseitige Durchschneidung des N. laryngeus med. nicht ertragen wurde. Auch nach Durchschneidung der beiden N. laryngei sup. und infer. gehen die Thiere bald zu Grunde.

Ich will nun im Folgenden erst die Innervation der einzelnen Kehlkopfmuskeln besprechen, und dann, wenigstens insoferne ich Neues zu berichten habe, eine anatomische Beschreibung des Nervenverlaufes im Kehlkopfe geben.

[1] Von einzelnen, hier nicht mitgerechneten Fällen soll gelegentlich die Rede sein.

©Akademie d. Wissenschaften Wien; download unter www.biologiezentrum.at

I. Reizungs- und Degenerationsversuche.

A. Der Musculus cricothyreoideus.

Kein Kehlkopfmuskel hat in dem Grade wie dieser Veranlassung zu Controversen über seine Innervation gegeben.

Longet hatte im Jahre 1841 die Anschauung vertreten, dass der obere Kehlkopfnerv keinen Einfluss auf die Stimmbildung habe, später aber, augenscheinlich aufmerksam geworden auf alte Versuche Dupuytren's, der nach Durchschneidung beider N. laryngei sup. an Hunden Schwäche und Rauhigkeit der Stimme beobachtet hatte [1], die Versuche neuerdings aufgenommen, und nun constatirt, dass nur Durchschneidung des äusseren Astes, nicht aber die des inneren Astes genannten Nervs diesen Effect hervorrufe. Longet hatte bei seinen ersten Versuchen den Nerven nach Abgang des äusseren Astes durchschnitten.

Er erklärte nun diesen äusseren Ast für den einzigen motorischen Nerven des M. cricothyreoideus, der innere Ast sei rein sensorisch. In ähnlicher Weise sprechen sich Volkmann [2] und Reid [3] aus.

Joh. Müller scheint beide Kehlkopfnerven sich in die Innervation der Muskeln theilen zu lassen, denn er sagt — freilich vor Longet's Versuchen — „durch die Durchschneidung des N. laryngeus inferior auf beiden Seiten wird die Bewegung der kleinen Kehlkopfmuskeln unvollkommen gelähmt; die Stimme verschwindet, aber sie erscheint nach einigen Tagen wieder, weil der N. laryngeus superior seinen Einfluss noch ausübt". [4]

Die meisten Autoren der letzten Decennien haben die von Longet vertretene Auffassung acceptirt, nach welcher der in Rede stehende Muskel nur vom äusseren Aste des N. laryngeus sup. innervirt wird. [5] Nur Navratil [6] leugnet nach seinen Experimenten

---

[1] Longet, Compt. rend. 1841. 10. Mai. — Dupuytren, Biblioth. med. T. XVIII, 1807. Nach Longet Anat. und Phys. des Nervensystems. Herausgegeben von Hein. II. pag. 232.

[2] Wagner's Handwörterburch d. Physiol. II. Bd.

[3] Physiol. anat. and pathol. researches. Edinb. 1848.

[4] Physiol. d. Menschen. I. pag. 795.

[5] Vergl. Traube, Ges. Beiträge z. Anatomie u. Physiol. Bd. II, pag. 508; Mackenzie, Die Krankheiten des Halses und der Nase. Herausgegeben von Semon 1880, pag. 290; Luschka, Der Kehlkopf des Menschen, 1871 etc.

[6] Berliner klin. Wochenschrift 1871, pag. 394.

©Akademie der Wissenschaften Wien; download unter www.biologiezentrum.at

jeden Einfluss des N. laryngeus sup. „auf die motorische Sphäre des Kehlkopfes", und Türk[1] beobachtete in mehreren Fällen von „peripherer Erkrankung des Recurrens" Atrophie verschiedener Kehlkopfmuskeln, und, wenn auch eine schwächere, Atrophie des M. cricothyreoideus, woraus er folgert: „dass die in neuerer Zeit gemachte Angabe, derselbe werde ausschliesslich vom N. laryngeus sup. versorgt, unrichtig ist, er muss jedenfalls auch durch den Recurrens eine beträchtliche Anzahl von trophischen Fasern erhalten".[2]

In naher Beziehung zu meinen eigenen Experimenten steht die Beobachtung Steiner's,[3] dass „die Stimme des Kaninchens trotz doppelseitiger Durchschneidung der unteren Kehlkopfnerven erhalten bleibt", und dass sie auch erhalten bleibt, wenn „sämmtliche vier Kehlkopfnerven durchschnitten waren". Steiner fährt fort: „Der weitere Weg für die Untersuchung war nun von selbst vorgeschrieben: es wurden zunächst die sämmtlichen sogenannten äusseren Kehlkopfmuskeln, die Mm. sternohyoideus und sternothyreoideus durchschnitten, ohne das die Stimme ausblieb. Erst die Durchschneidung des M. hyothyreoideus machte der Stimmbildung ein Ende. Bleiben die ebengenannten Muskeln unversehrt, und trennt man den Kehlkopf von seinen rückwärts gelegenen Verbindungen mit dem M. constrictor pharyngis infr., indem man den innervirenden Nerven den N. pharyngeus vagi durchschneidet, so bleibt auch hierbei die Stimme aus. Es ist also nach Ausschaltung sämmtlicher innerer Kehlkopfmuskeln eine Stimmbildung beim Kaninchen möglich, wenn die Mm. hyothyreoideus und constrictor pharyngis inferior noch in Function sind. Die Lähmung eines dieser beiden Muskel aber hebt definitiv die Stimmbildung auf." Weiter versucht Steiner eine Erklärung dafür zu geben, wie die genannten beiden äusseren Kehlkopfmuskeln eine Stimmbildung bewirken können. Ich habe oftmals ein Kaninchen nach Durchschneidung der vier alten Kehlkopfnerven zum Schreien gebracht, dabei aber immer eine kräftige Annäherung des Ringknorpels an den Schildknorpel, also Contraction des M. cricothyreoideus

[1] Klinik der Krankheiten des Kehlkopfes. Wien 1866, pag. 440.

[2] Vergl. auch Türk's Krankenfälle und Sectionsbefunde in der Allgem. Wiener med. Zeitung 1863.

[3] Die Laryngoskopie bei Thieren, nebst Mittheilungen über die Innervation des Stimm- und Schluckapparates. Verh. d. naturhist.-med. Vereines zu Heidelberg. II. Bd.

©Akademie d. Wissenschaften Wien; download unter www.biologiezentrum.at

beobachtet; diese wird durch den N. laryngeus med. bewirkt, denn sie bleibt aus, wenn man diesen, wo immer z. B., hoch oben durchschneidet. Und dieser Nerv musste nach der Beschreibung, welche Steiner von seinem Experimente gibt auch durchschnitten werden, wenn er den Kehlkopf „von seinen rückwärts gelegenen Verbindungen trennt". Da mir der N. laryngeus med. schon geraume Zeit bekannt war, als Steiner's Abhandlung erschien, so kannte ich schon bei deren Lectüre diese näher liegende Ursache des Stummwerdens seiner Thiere.

a) Reizversuche. Reizt man bei Kaninchen einen N. laryngeus inf. in seinem Verlaufe neben der Trachea, nachdem man ihn zwischen Reizstelle und Vagus durchschnitten hat, so gewahrt man, dass sich der sichtbare Theil des Ringknorpels ein klein wenig von dem Schildknorpel des blossgelegten Kehlkopfes entfernt; der zwischen beiden ausgespannte M. cricothyreoideus der gereizten Seite, zeigt ein eigenthümliches Flimmern, von dem ich nicht entscheiden konnte, ob es in einer Contraction einzelner seiner Fasern begründet ist, oder ob es sich um eine passive von den sich offenbar kräftig contrahirenden inneren Kehlkopfmuskeln ausgehende Bewegung handelt. Im ersteren Falle hätte man es mit einer Betheiligung des N. recurrens an der Innervation des genannten Muskels zu thun, welche den Befund Türk's erklären würde. Die geringe Bewegung des Ringknorpels scheint auf den ersten Blick einer solchen Auffassung zu widersprechen; doch nur auf den ersten Blick; denn sie muss unzweifelhaft von anderen Kehlkopfmuskeln bewirkt werden, und wenn solche schon in diesem Sinne wirken, dann kann ihre Wirkung auch kräftig genug sein, die schwache Innervation des M. cricothyreoideus zu überwinden, und ihn zu dehnen.

Die Reizung eines peripheren Stumpfes des N. laryngeus sup. erzeugt in der Regel kräftige Contraction des M. cricothyreoideus derselben Seite, so dass der Ringknorpel zum Schildknorpel emporgehoben und dadurch der ganze Kehlkopf auf der gereizten Seite verkürzt wird. Unter der grossen Anzahl von Reizungen, die ich ausführte (ich reizte jeden Nerven ehe ich ihn zu den Zwecken der Degenerationsversuche durchschnitt) ist es mir nur einmal vorgekommen, dass der geschilderte motorische Effect insoferne modificirt war, als die Reizung des N. laryngeus sup. nur eine schwache

©Akademie der Wissenschaften Wien; download unter www.biologiezentrum.at

Contraction des M. cricothyreoideus ergab. Immerhin war sie aber noch deutlich erkennbar. Ein anderes Vorkommen ist häufiger.

Es fiel mir im Laufe der Versuche auf, dass an Thieren, dessen beide oberen und beide unteren Kehlkopfnerven durchschnitten waren, Schluckbewegungen immer noch mit der charakteristischen Annäherung des Ringknorpels an den Schildknorpel[1] einhergingen. Hier musste also noch irgendwo ein Nerv zu finden sein, der den M. cricothyreoideus innervirt. Ich fand in der That einen solchen, in Form eines überaus feinen Fädchens, so fein dass man es häufig nur an der Wirkung seiner Reizung erkennt, und mit freiem Auge nicht sehen kann. Es entspricht in seinem Verlaufe ungefähr dem Ramus externus des oberen Kehlkopfnerven, wie er bisweilen auch beim Menschen gefunden wird, indem er sich von diesem bald nach seinem Ursprung aus dem Vagus lostrennt und dann selbstständig brustwärts vom Hauptstamm verlaufend und den Constrictor pharyngis inf. durchbohrend, den Kehlkopf erreicht. Ich sah es aber auch aus dem Vagus selbst unterhalb des N. laryngeus sup. entspringen. Der Nerv ist beim Kaninchen häufig nur durch Abtasten des Operationsfeldes mit den Elektroden zu finden, und erkennt man seine Anwesenheit innerhalb der dünnen Bindegewebslamellen, welche zwischen Vagus und Larynx sichtbar werden, wenn man letzteren zur Seite zieht, gewöhnlich erst durch die bei Reizung eintretende Contraction des genannten Muskels. Dann aber kann man dieses Bindegewebe durchschneiden und den peripheren Stumpf auf die Elektroden legen, oder man kann es peripher von der Reizstelle durchschneiden oder mikroskopisch untersuchen und wird sich immer von der Anwesenheit des Nervenfädchens überzeugen. Häufig aber war ich trotz dieser Hilfsmittel nicht im Stande zu entscheiden, ob der mir vorliegende Nerv direct aus dem N. vagus entspringt, oder hoch oben aus dem N. laryngeus sup.

Es muss hervorgehoben werden, dass in jedem Falle, in welchem ich diesen Ast gefunden habe, der Hauptstamm des N.

[1] Über die Frage, ob sich der Ringknorpel dem Schildknorpel nähert oder umgekehrt, vergl. Riegel: Über Lähmung einzelner Kehlkopfmuskeln. Deutsch. Arch. f. Klin. Medicin. Bd. VII, 1870, pag. 208. Jelenffy, Pflüger's Arch. f. d. ges. Physiol. Bd. VII, pag. 82. Hooper, Experim. researches. on the tension of the vocal bands. Physiolog. Laboratory. Boston, und Martel, Arch. de phys. norm. et path. 1883.

©Akademie d. Wissenschaften Wien; download unter www.biologiezentrum.at

laryngeus sup. auf Reizung seines pheripher von dem Abgang unseres Astes gelegenen Theiles immer noch Contraction des M. cricothyreoideus hervorrief. Die Regel ist, dass sich der genannte Muskel nur auf der gereizten Seite contrahirt, doch ist es mir sowohl bei Reizung des Ram. externus, als auch des Ram. internus vorgekommen, dass die Annäherung des Ringknorpels an den Schildknorpel eine symmetrische war, trotz einseitiger Reizung. Wir werden unten das Verständniss dieser Erscheinung in einem Übertritt der Fasern über die Medianebene finden.

Man pflegt beim Menschen den Ramus externus n. laryngei sup. einfach als den motorischen zu betrachten und den weiter verlaufenden Ramus internus als rein sensorisch. Diese Auffassung wird angesichts der mitgetheilten Thatsache fraglich, da es wahrscheinlich ist, dass das beschriebene Ästchen gleichbedeutend mit dem Ramus externus des Menschen ist, um so mehr, als auch dieser häufig weiter oben am N. laryngeus sup. entspringen soll, ja Longet[1] denselben „beim Menschen bisweilen, und sehr häufig beim Hunde unmittelbar" aus dem N. vagus austreten sah. Bei letzterem, dessen Verhältnisse auf den Menschen übertragen wurden, werden wir unten freilich die Vertheilung der motorischen Fasern anders finden, als beim Kaninchen. In dem oben erwähnten Falle, in welchem die Reizung des N. laryngeus sup. eine auffallend geringe Wirkung auf unseren Muskel ausübte, war ein derartiges Ästchen nicht zu finden.

Aber auch, nachdem ich diese Rami externi kennen gelernt und wo sie vorhanden waren nebst den vier anderen Kehlkopfnerven durchschnitten hatte, zeigte sich bei Schluckbewegungen[2] noch immer dieselbe Annäherung der Cartilago cricoidea an die Cartilago thyreoidea. Es galt also weiter nach dem Vermittler dieser Bewegung zu suchen.

Ich bemerkte bald, dass Reizung der Pharynxmuskeln hinter dem oberen Ende des Kehlkopfes an einer Stelle, welche durch

---

[1] Anatom. und Physiol. d. Nervensystems. Übers. v. Hein, 1849. II. pag. 211.

[2] Man kann solche vom N. laryngeus sup. aus durch Reizung seines centralen Stumpfes willkürlich hervorrufen. (Vergl. auch Bidder, Beiträge zur Kenntniss der Wirkung des N. laryngeus sup. Arch. f. Anatom. u. Physiologie 1865, pag. 492.)

©Akademie der Wissenschaften Wien; download unter www.biologiezentrum.at

eine leichte Drehung des Kehlkopfes zugänglich wurde, den Pharynx und zugleich mit diesem den M. cricothyreoideus zur Contraction brachte. Andere näher am genannten Muskel gelegene Stellen zeigten die Eigenthümlichkeit nicht, so dass der Gedanke an Stromschleifen ausgeschlossen war. Es konnte nun zweierlei der Fall sein: entweder verlaufen mit dem M. constrictor pharyngis inf. (M. thyreopharyngeus Luschka's) Nervenfasern, welche in den anstossenden M. cricothyreoideus eintreten, oder es überschreiten einige Muskelfasern selbst diese Grenze, und bewirken bei Reizung ihrer im Gebiete des Pharynx liegenden Faserenden die besprochene Hebung des Ringknorpels. Ein einfacher Versuch reichte hin, die letztere Deutung als unzutreffend zu erweisen. Ein mit Curare vergiftetes Kaninchen zeigte auf elektrische Reizung des Pharynx zwar in diesem deutliche Contraction, dieselbe setzte sich aber auf den Kehlkopfmuskel nicht fort. Erst wenn eine der Elektroden den M. cricothyreoideus selbst berührte, ward der Ringknorpel an den Schildknorpel herangezogen. Es mussten also Nerven sein, welche die Grenze zwischen Constrictor pharyngis und M. cricothyreoideus überschreiten.

In der weiteren Verfolgung der Versuche ergab sich, dass diese zum letztgenannten Muskel gehenden Nervenfasern aus einem hinter dem Pharynx und an diesem anliegenden, beiderseits einige Millimeter von der Medianebene entfernten, zwischen dieser und dem Ligamentum thyreohyoideum herablaufenden Nerven stammen, welcher bei manchen Kaninchen ohne Weiteres mit freiem Auge sichtbar, bei anderen durch Bindegewebe und etwas Fett eingehüllt nur bei elektrischer Reizung durch seine Wirkung erkennbar ist. Das genauere Verhalten dieses oben schon als N. laryngeus med. bezeichneten Nerven soll später beschrieben werden, hier nur einige technische Winke. Zum Zwecke der Durchschneidung oder der Reizung dieses Nervenstämmchens am Kaninchen legt man erst den Kehlkopf so weit frei, als es ohne Durchschneidung irgend eines sich an ihn ansetzenden Muskels möglich ist, und trennt nach vorne hin die Weichtheile bis die Submaxillardrüsen zum Vorschein kommen. Drängt man nun den Kehlkopf nach der einen Seite, so wird der N. laryngeus sup. wenigstens im grössten Theile des Verlaufes deutlich sichtbar. Oberhalb (d. i. kopfwärts) von demselben und mit ihm näherungsweise parallel

©Akademie d. Wissenschaften Wien; download unter www.biologiezentrum.at

sieht man nun eine Anzahl Gefässe dem M. hyothyreoideus zulaufen, welche doppelt unterbunden und zwischen den Ligaturen durchtrennt werden. Fasst man nun mit einer Irispincette den Schildknorpel nahe bei einem seiner Hörner, so kann man den Kehlkopf leicht so weit um seine Axe drehen, dass die hintere Pharynxwand zu Gesichte kommt. An dieser sieht man nun jenen Bindegewebszug herablaufen, der den N. laryngeus med. enthält; man kann ihn mit passend umgebogenen Elektroden leicht abheben. Die mikroskopische Untersuchung eines aus demselben geschnittenen Stückes zeigt das Nervenbündelchen.

Es treten also beim Kaninchen motorische Nerven auf drei Wegen in den M. cricothyreoideus ein: durch den Ramus externus des N. laryngeus sup., durch dessen Ram. internus und durch den N. laryngeus med. Die quantitative Vertheilung der Fasern auf diese drei Bahnen, ist merklichem Wechsel unterworfen. Wir werden noch eine vierte Bahn kennen lernen.

Es lag der Gedanke nahe, dass die Sonderung der Fasern eine functionelle Bedeutung habe, insbesondere, dass die dem N. laryngeus med. entspringenden bei den Schluckbewegungen in Action treten, während die dem N. laryngeus sup. angehörigen die Stimmbildung besorgen. Diese Vermuthung hat sich jedoch nicht bestätigt. Sowohl gleich nach der Operation als auch Monate nach derselben zeigt sich weder beim Schlucken, noch beim Schreien eine deutliche Schiefstellung des Kehlkopfes, sei es dass der N. laryngeus med., sei es dass der N. laryngeus sup. durchschnitten ist. Diese Verzerrung des Kehlkopfes fehlt aber niemals, wenn diese beiden Nerven (inclus. des Ram. extern. n. laryngei sup., wo er vorhanden ist) auf einer Seite durchschnitten waren.

Die Reizversuche an Hunden, deren ich keine so grosse Zahl angestellt habe, als an Kaninchen, lehren, dass hier der M. cricothyreoideus seine motorischen Fasern nur auf zwei Bahnen erhält, dem N. laryngeus med. und dem Ram., externus laryng. superioris. Wenigstens war es in meinen Versuchen nicht möglich, durch Reizung des N. laryngeus sup., da wo er den Ram. externus schon abgegeben hatte, noch Contraction des M. cricothyreoideus zu erzielen. Bei den bedeutenden individuellen Schwankungen, welche die Innervation des Kehlkopfes im Allgemeinen zeigt, wäre es übrigens nicht zu wundern, wenn sich auch bei einzelnen

©Akademie dezentrum.at

Hunden dasselbe Verhältniss zeigte, das ich oben als Regel für die Kaninchen hingestellt habe.

Man findet die beiden den genannten Muskel innervirenden Nerven am einfachsten, indem man nach Freilegung der Kehlkopf und Trachea bedeckenden Musculatur den M. sternohyoideus der einen Seite doppelt unterbindet, zwischen den Ligaturen durchschneidet und die Hälften nach oben und unten zurückschlägt, dann den Kehlkopf mit der Hakenpincette fasst, und so weit um seine Axe dreht, dass die hintere Wand des Pharynx sichtbar wird. An der lateralen Seite des M. cricothyreoideus sieht man dann entweder ohne Weiteres einen Nerven in denselben eintreten, oder man kann durch Abtasten mit den Elektroden die Eintrittsstelle finden. (Vergl. Fig. 6.) Dieselbe enthält nahe bei einander beide Nerven, die natürlich hier, wie auch im oberen Verlaufe, der hinteren Wand des Pharynx anzuliegen scheinen, wenn der Kehlkopf in der genannten Weise gehalten wird. Crc. einen halben Centimeter von der Eintrittsstelle entfernt, sieht man, wie die beiden Nerven auseinanderweichen, der Ram. externus N. laryngei sup. läuft näherungsweise quer über den Pharynx, der N. laryngeus med. aber schlägt eine aufsteigende Richtung ein, kreuzt den Stamm des N. laryngeus sup., dem er bisweilen aussen, bisweilen innen hart anliegt, und gelangt auf ähnlichem Wege, wie beim Kaninchen, zum N. pharyngeus. Er ist so dünn, dass es nicht leicht ist, ihn zu sehen; man kann sich aber auch hier von dem Verlaufe der beiden Nerven durch das Ansetzen der Elektroden überzeugen, wenigstens in dem periphereren Theile desselben.

Da, wo die beiden Nerven den Winkel miteinander bilden, ist es leicht die Elektroden erst auf den Ram. externus aufzusetzen, und die Contraction des Muskels zu beobachten; verschiebt man dann die Elektroden kopfwärts, so dass sie in der Öffnung des Winkels den Constrictor Pharyngis berühren, so bleibt der Muskel in Ruhe, zum Beweise, dass die Stromschleifen nicht mehr bis zum Ram. externus gelangen; verschiebt man dann weiter in derselben Richtung so lange, bis der M. cricothyreoideus wieder in Contraction geräth, so sitzen die Elektroden auf dem N. laryngeus med., oder doch in seiner nächsten Nähe. Man kann denselben dann mit Hilfe der Reizung leicht soweit verfolgen, als er eben freigelegt ist. Um keinen Irrthümern zu unterliegen, durchschnitt

©Akademie d. Wissenschaften Wien; download unter www.biologiezentrum.at

ich die Nerven und präparirte ihre peripheren Stümpfe soweit los, dass ich sie auf die freigehaltenen Elektroden legen konnte, oder ich liess alles in situ, band aber um jene Bindgewebsstreifen, welche durch den Reizungserfolg mir die Anwesenheit eines der beiden Nerven verriethen, eine Ligatur, tödtete dann das Thier durch Verbluten und präparirte die durch die Ligaturen kenntlich gemachten Nerven in ihrem weiteren Verlaufe am Cadaver. Um eine active, von einer passiven Bewegung des M. cricothyreoideus zu unterscheiden, ist es gut, den Finger auf denselben zu legen. Die deutlich fühlbare Erhärtung kennzeichnet dann die active Bewegung. Bei der Präparation am Cadaver, sowie bei den Versuchen selbst, bediente ich mich stets der Dissectionsbrille, was hier erwähnt sein möge, denn die Nervenfädchen, um die es sich handelt, dürften nur wenigen Augen ohne Bewaffnung zugänglich sein.

b) Degenerationsversuche. Es hat, wie oben erwähnt, schon Mandelstamm constatirt, dass ein M. cricothyreoideus weder nach einseitiger Durchschneidung des N. laryngeus sup. noch nach solcher des N. laryngeus inf. noch durch beiderseitige Durchtrennung des letzteren zur Degeneration zu bringen ist. Ehe ich Kenntniss vom N. laryngeus med. hatte, musste ich den Grund dieses Verhaltens in einer Betheiligung der anderen bekannten Kehlkopfnerven an der Innervation dieses Muskels vermuthen. Der Versuch, die Degeneration durch Excision des N. laryngeus sup. und inf. derselben Seite zu erzielen, war erfolglos. Drei Kehlköpfe von so operirten Kaninchen, zeigten in Schnittserien zerlegt, übereinstimmend dieses negative Resultat. Die Thiere hatten die Operation 1 Monat, 15 Tage; 7 Monate, 6 Tage und 7 Monate, 17 Tage überlebt. Doppelseitige Durchschneidung der N. recurrentes habe ich auch, da Mandelstamm nur ein Thier am Leben erhalten hatte, nochmals ausgeführt, wieder ohne Degeneration des M. cricothyreoideus zu erreichen. Auch hier verfüge ich über Schnittserien von drei Thieren, welche beziehungsweise 1 Monat, 12 Tage, 6 Monate, 12 Tage und 7 Monate, 8 Tage am Leben erhalten wurden.

Ich hatte erwartet, dass es unmöglich ist, Thiere nach Durchschneidung beider N. laryngei sup. längere Zeit zu erhalten, trotzdem den Versuch gemacht und von vier Thieren eines 3 Monate und 2 Tage, ein anderes 5 Monate und 3 Tage erhalten. Ersteres

©Akademie der Wissenschaften Wien; download unter www.biologiezentrum.at

zeigte keine Degeneration im M. cricothyreoideus, letzteres hatte in demselben einzelne, zwischen den normalen eingelagerte, wie aufgedunsen erscheinende Muskelfasern, von denen ich im Zweifel blieb, ob sie sicher degenerirt waren, oder nicht.

Endlich habe ich sieben Kaninchen geopfert, um zu sehen, ob die Thiere nach Durchschneidung der vier alten Kehlkopfnerven am Leben bleiben, doch vergebens. Am längsten lebte eines, welches 22 Tage nach der Operation zu Grunde ging.

Nachdem ich den N. laryngeus med. kennen gelernt hatte, musste natürlich auch dieser in den Kreis dieser Versuche gezogen werden. Beiderseitige Durchschneidung dieses Nerven am Pharynx vertragen die Thiere nicht. Von sechs so operirten erreichte eines den zehnten Tag, die anderen waren noch früher gestorben. Von fünf Kaninchen, welchen diese Operation einseitig gemacht wurde, erhielt sich eines 2 Monate, 8 Tage, ein anderes 3 Monate. Der M. cricothyreoideus zeigte keine Degeneration. Das erste Mal fand ich eine solche an einem Thiere, dem die drei Kehlkopfnerven einer Seite durchtrennt waren, und welches die Operation 2 Monate, 10 Tage überlebt hatte. Es war an allen Schnitten eine deutliche Verschmälerung des Muskels vorhanden. Ein anderes, ebenso operirtes Thier, welches nur einen Monat erhalten wurde, zeigte diese Degeneration wieder, aber in anderer Form. Die degenerirten Fasern waren hier kolbig aufgetrieben, oder ihr Inhalt in einen Detritus verwandelt. Solche unzweifelhaft degenerirte Fasern fanden sich nun auch auf der nicht operirten Seite und zwar am zahlreichsten in dem Theile des M. cricothyreoideus, welcher der Medianebene zunächst liegt. In einem dritten Falle, in welchem das Thier 4 Monate, 5 Tage am Leben blieb, war der genannte Muskel auf der kranken Seite, wie schon mit freiem Auge zu sehen war, bauchiger als auf der gesunden und erschien aufgedunsen. Es blieb mir auch noch nach der mikroskopischen Untersuchung fraglich, ob das als Degeneration aufzufassen sei. Endlich habe ich zweien Kaninchen den N. laryngeus sup. und med. der einen Seite durchschnitten, und eines derselben 2 Monate, 15 Tage am Leben erhalten; es zeigte, dass, wie zu erwarten war, die Zerstörung dieser beiden Nerven genüge, um die Degeneration hervorzurufen. Es war der M. cricothyreoideus derselben Seite deutlich schmäler als der der anderen, welcher Schwund wenigstens theilweise auf einer sichtlichen

©Akademie d. Wissenschaften Wien; download unter www.biologiezentrum.at

Verschmälerung der einzelnen Muskelfasern beruhte. Dass auch hier Fasern der anderen Seite degenerirt waren, kann ich nicht behaupten.

Es zeigen demnach die Degenerationsversuche übereinstimmend mit den Reizversuchen, dass der M. cricothyreoideus vom N. laryngeus sup. und med. aus innervirt wird, und sie haben den Ergebnissen der Reizversuche die Thatsache hinzufügt, dass Nervenfasern die Mittelebene passiren und den Muskel der anderen Seite, wenigstens in seinem medialen Antheile innerviren.[1] Wie gross die Menge dieser Fasern ist, und welchem der Nerven sie angehören, lässt sich nicht erweisen. Doch wäre die Anzahl in der Regel sehr bedeutend, so würde wohl die Näherung des Ringknorpels an den Schildknorpel bei elektrischer Reizung der Nerven einer Seite nicht so unsymmetrisch sein, wie es in den meisten Fällen ist. Die Nervenbündelchen, welche Mandelstamm von einem M. cricothyreoideus zum anderen beim Meerschweinchen hinüberziehen sah, sind demnach wohl als motorische zu betrachten.

B. Der Musculus thyreo-arytänoideus.

Reizversuche von der Art jener, die mir über die Beziehungen der Kehlkopfnerven zum M. cricothyreoideus Anhaltspunkte gegeben hatten, habe ich auch mit Rücksicht auf die übrigen Kehlkopfmuskeln angestellt, doch mit ungenügendem Erfolge. Ich bin über das, was meine Vorgänger schon sahen, nicht hinausgekommen, und habe die Überzeugung gewonnen, dass mit den gegebenen Methoden auch nicht weiter zu kommen ist. Man sieht nämlich, wenn man das Innere des vorne gespaltenen oder von oben zugänglich gemachten Kehlkopfes bei Nervenreizung betrachtet, Bewegungen auftreten, doch ist die Deutung einer solchen Bewegung überaus schwer. Das Vorspringen einer Schleimhautfalte kann nicht nur von Contraction eines darunter liegenden Muskels, es kann auch von einer durch gegenseitige Lageveränderung der Kehlkopfknorpel erzeugten Anspannung herrühren. Die verschiedenen Bewegungen der Carti-

[1] Ein Versuch, den M. cricothyreoideus durch Excision des N. laryngeus sup. der einen und des N. laryngeus med. der anderen Seite zur Atrophie zu bringen (das Thier lebte 2 Monate, 14 Tage) blieb erfolglos.

©Akademie d. Wissenschaften Wien; download unter www.biologiezentrum.at

lagines arytänoidei können, insbesondere wenn man bedenkt, dass auch Muskeln der nicht gereizten Seite mit in Action treten, kaum je mit voller Sicherheit auf Contraction eines bestimmten Muskels bezogen werden u. d. m. Selbst dass der Stimmbandmuskel sich auf Erregung des N. laryngeus inf. zusammenzieht, konnte ich auf Grund von Reizversuchen erst dann mit Überzeugung acceptiren, als ich den M. cricothyreoideus beiderseits durchschnitten und das wahre Stimmband quer durchtrennt hatte, so dass ich an dem mit dem Giessbeckenknorpel in Verbindung gebliebenen Stumpf des Muskels die Bewegung sah. Anderweitige Thatsachen haben aber hierüber schon lange keinen Zweifel mehr gelassen.

Genaueres lehren die Degenerationsversuche. Diese liefern den Nachweis, dass der M. thyreo-arytänoideus, sowie er auf Grund seines anatomischen Verhaltens seit geraumer Zeit, und seit Rühlmann's Untersuchungen[1] auch mit Rücksicht auf seine Functionsweise in zwei Theile, der Portio externa und interna getheilt wurde, auch entsprechend diesen beiden Antheilen getrennte Innervation hat.

Für den M. thyreo-arytänoideus extern. (portio externa) gilt nämlich in höherem Grade als für irgend einen anderen Kehlkopfmuskel der bisher als selbstverständlich angenommene Satz, dass er nur von einem Nerven versorgt wird. Es ist das der N. laryngeus inf. derselben Seite.

Der M. thyreo-arytänoideus internus wird hingegen in der Regel versorgt vom N. laryngeus sup. derselben und dem der entgegengesetzten Seite, ferner, wenigstens in gewissen Fällen und nur in geringerem Maasse vom N. laryngeus inf. derselben Seite. Ob auch noch andere Kehlkopfnerven an dessen Innervation betheiligt sind, muss ich dahingestellt sein lassen.

Zur Illustration dieses Verhaltens mögen die beiden Figuren 1 und 2 dienen. Erstere zeigt den halben Querschnitt durch den Kehlkopf eines Kaninchens, welches 7 Monate und 5 Tage, nachdem ihm der linke N. recurrens am Halse durchschnitten worden war, gelebt hat. Die sämmtlichen Fasern der äusseren Portion

[1] Untersuchungen über das Zusammenwirken der Muskeln bei einigen häufiger vorkommenden Kehlkopfstellungen. Wiener akad. Sitzber. Mai 1874, Bd. LXIX. 3. Abth.

©Akademie d. Wissenschaften Wien; download unter www.biologiezentrum.at

unseres Muskels sind degenerirt; bedeutend verschmälert, mit kolbigen Anschwellungen versehen, kann man sie kaum mehr als Muskelfasern erkennen. Im Gebiete der inneren Portion hingegen sind wohl erhaltene Muskelfasern in mässiger Anzahl vorhanden.

Das Complement zu diesem Bilde gibt Fig. 2, das einen Theil eines Kehlkopfquerschnittes von einem Kaninchen zeigt, das 4 Monate und 24 Tage nach Durchschneidung des linken N. laryngeus sup. gelebt hatte. Hier ist die äussere Portion dieses Muskels wohl erhalten, während die dem Stimmbande angehörige Portio interna beiderseits viele, durch stark lichtbrechende knollige Einlagerungen charakterisirte, stellenweise bis auf den Sarcolemmaschlauch geschwundene Muskelfasern enthält. Eine deutliche Differenz in der Anzahl der degenerirten Fasern zeigt sich bei diesen Versuchen zwischen der operirten und nicht operirten Seite nicht, so dass die Betheilung beider M. thyreo-arytänoidei interni durch den Nerv einer Seite eine ziemlich gleichmässige zu sein scheint.

Die Grenze zwischen degenerirten und nicht degenerirten Fasern ist in keinem dieser Fälle eine scharfe, vielmehr pflegen einzelne degenerirte Fasern zwischen gesunden eingestreut zu liegen, und sich die Zahl der letzteren nur nach der Seite hin zu vermehren. Auch pflegen nach Durchschneidung des N. laryngeus sup. immer die innersten Bündel des M. thyreo-arytänoideus intern. am meisten zu leiden, die äusseren weniger.[1] Ich beziehe diese beiden Umstände auf die Betheiligung des N. laryngeus inf. bei der Innervation dieses Muskels, welche gegen den Rand des Stimmbandes hin an Bedeutung abnimmt.

Es findet hierdurch die von Mandelstamm gestellte, oben erwähnte Alternative ihre Erledigung, nach welcher die inneren Bündel des Stimmbandmuskels entweder vom N. laryngeus inf. der gegenüberliegenden Seite oder vom N. laryngeus sup. derselben Seite innervirt werden sollten; ferner findet sich hierin die Erklärung dafür, dass Türck in einem Falle von Lähmung des N. l. recurrens einen Unterschied im Grade der Atrophie zwischen dem M. thyreo-arytänoideus externus und internus bemerkte. Von den Fasernbündeln des ersteren sagt er: sie waren „blass gelblich-

[1] Auch pflegt die Degeneration in der Nähe des Ansatzes an die Giessbeckenknorpel stärker ausgeprägt zu sein, als im vorderen Theile des Muskels.

©Akademie d iezentrum.at

roth und in hohem Grade atrophisch", von letzterem Muskel: er sei „sehr beträchtlich verschmächtigt, auch erblasst, jedoch nicht gelblich verfärbt."[1]

Der Umstand, dass in diesem Falle lange bestehender Recurrenzlähmung Türck schon vor zwanzig Jahren ein Unterschied zwischen den beiden Portionen unseres Muskels aufgefallen war, ist desshalb von Wichtigkeit, weil er zeigt, dass das geschilderte Verhalten nicht etwa eine Eigenthümlichkeit des Kaninchens ist, sondern für den Menschen auch Giltigkeit hat. Übrigens hat Theile[2] schon im Jahre 1825 die Behauptung aufgestellt, dass zum M. thyreo-arytänoideus auch Fasern des N. laryngeus sup. gelangen.

Um ein Bild von den individuellen Verschiedenheiten zu geben, welche in der Innervation des M. thyreo-arytänoideus vorkommen und zu zeigen, auf welchen thatsächlichen Befunden die aufgestellte Behauptung von der Innervation dieses Muskels beruht, will ich kurz die einzelnen Experimente besprechen.

Bei zwei Kaninchen, deren linker N. l. recurrens durchschnitten war (das eine hatte 4 Monate und 14 Tage, das andere, dem die Figur 1 entnommen ist, 7 Monate und 5 Tage nach der Operation gelebt), waren die Fasern des M. thyreo-arytänoideus inter. intact und die des M. thyreo-arytänoideus extern. linkerseits so stark degenerirt, dass man an manchen Schnitten nicht eine wohl erhaltene Faser findet. Beim ersteren Thiere nahm die Degeneration von aussen nach innen ab, so dass stellenweise schon in den mittleren Partien eine nennenswerthe Anzahl von normalen Fasern vorhanden war. Hier, sowie auch an anderen Kehlköpfen ist nach Durchschneidung des genannten Nerven die vollständigste Degeneration in den oberen Theilen des Muskels zu finden, die unteren Theile, welche den Übergang zum M. crico-arytänoideus lateralis bilden, pflegen, sowie dieser letztere Muskel selbst, viel unvollkommener zu degeneriren. Wie sich später aus der anatomischen Untersuchung am Menschen ergeben hat, liegt die Ursache hievon im N. laryngeus sup. Man musste zunächst an den N. laryngeus inf. der entgegengesetzten Seite denken, doch wenn es dieser

[1] Allgem. Wiener med. Zeitung. März 1863 pag. 66 und Türck Klinik der Krankheiten des Kehlkopfes. Wien 1866. pag. 439.

[2] Mir ist das Original: De musculis nervisque laryngis, Jena 1825, nicht zugänglich.

©Akademie d. Wissenschaften Wien; download unter www.biologiezentrum.at

auch wäre, welcher den restirenden Theil der Fasern erhält, so könnte, wie schon die Degenerationsversuche zeigten, er es nicht allein sein, denn zwei Thiere, deren N. l. recurrentes beiderseits durchschnitten waren, zeigten auch noch (eines lebte 7 Monate 8 Tage, das andere 1 Monat 12 Tage) erhaltene Bündel im unteren Theile des Stimmbandes, wenn auch die Hauptmasse derselben degenerirt war. Der M. thyreo-arytänoideus int. war bei diesen beiden Thieren normal, bis auf einige wenige Fasern, die perlschnurartige Auftreibungen als Zeichen der Degeneration zeigten. Dieselben waren so nahe an der Stimmritze, wie ich es bei einseitiger Durchschneidung des N. laryngeus inf. nie gesehen habe. Man kann dies dahin deuten, dass nicht nur der gleichseitige, sondern auch der entgegengesetzte N. l. recurrens an der Innervation dieses Muskels theilnimmt, so dass alle vier alten Kehlkopfnerven hier zusammenwirken würden. Doch möchte ich es vorläufig nicht wagen, eine solche Deutung zu machen, und eher an unbedeutende individuelle Eigenthümlichkeiten dieser beiden Thiere glauben, wie solche bei anderen Muskeln ja auch nothwendig angenommen werden müssen.

Drei Thiere, deren linker N. laryngeus sup. durchschnitten war (3 Monate, 2 Tage; 3 Monate, 3 Tage; 4 Monate, 24 Tage) zeigten übereinstimmend beiderseits degenerirte Fasern im M. thyreo-arytänoideus inter., während der M. thyreo-arytänoideus extern. intact war.

Ein Thier, dem die beiden oberen Kehlkopfnerven durchtrennt waren (5 Monate, 3 Tage), zeigte beiderseits im M. thyreo-arytänoideus int. degenerirte Fasern, aber nicht in so bedeutender Anzahl, wie man nach den Resultaten einseitiger Durchschneidung erwarten könnte.

Durchtrennung des N. laryngeus med. hat, wie ein Thier (3 Monate) zeigte, keinen Einfluss auf den in Rede stehenden Muskel.

An drei Thieren waren der N. laryngeus sup. und inf. der linken Seite durchschnitten, eines derselben (1 Monat, 15 Tage) zeigte linkerseits Degeneration im M. thyreo-arytänoideus extern. und beiderseits im internus. An dem zweiten, welches abnorm lang am Leben erhalten wurde (8 Monate, 17 Tage) waren ebenfalls die äusseren Bündel unseres Muskels linkerseits degenerirt

©Akademie d... ...ziezentrum.at

die Degeneration der inneren war linkerseits zweifelhaft, rechts wurden einige unzweifelhaft degenerirte Fasern gefunden. Man könnte wegen der langen Lebensdauer an eine Regeneration der Fasern unter Intervention eines Nerven der gesunden Seite denken oder auch eine individuell bedeutendere Betheiligung des entgegengesetzten N. laryngeus sup. an der Innervation beider Portiones int. annehmen. Das dritte Thier, das 7 Monate und 6 Tage die Operation überlebt hatte, zeigte auffallender Weise in keinem Muskel eine sicher erkennbare Degeneration. Man kann, wenn man will, auch hier dieselbe Erklärungsursache annehmen. Es ergaben drei Thiere, deren drei Kehlkopfnerven der linken Seite durchschnitten waren (1 Monat; 4 Monate, 5 Tage), jedesmal Degeneration des M. thyreo-arytänoideus ext. der operirten Seite. Der M. thyreo-arytänoideus internus ist in einem Falle (2 Monate, 10 Tage) rechts vielleicht gar nicht, jedenfalls weniger als links, in einem anderen (1 Monat) beiderseits, links mehr als rechts, und im dritten Falle (4 Monate, 5 Tage) überhaupt nicht sicher nachweisbar degenerirt. Endlich hatte ich an einem Thiere den N. laryngeus sup. und med. der linken Seite durchschnitten. Es zeigte, wie zu erwarten war (nach 2 Monaten, 15 Tagen getödtet), Entartung des M. thyreo-arytänoideus int. beider Seiten.

C. Der M. interarytänoideus.

Der allgemeinen Annahme nach wird dieser Muskel, der den M. arytänoideus transversus und die beiden m. arytänoidei obliqui in sich begreift, vom N. laryngeus inf. aus innervirt. So lehrt es Longet,[1] v. Luschka[2] und Andere. In neuerer Zeit wurde aber, wie es scheint, hauptsächlich auf Grund von Krankheitsfällen der N. laryngeus sup. als der innervirende Nerv in Anspruch genommen. So erzählt Makenzie[3] einen Fall von vollständiger doppelseitiger Recurrenslähmung, der zur Section kam. „Von allen Kehlkopfmuskeln schien allein der arytänoideus proprius ganz gesund

[1] Er meint, wenn schon Fasern vom N. laryngeus sup. in den Muske endigen, so können es nur sensorische oder trophische sein. L. c. p. 212.

[2] Der Kehlkopf des Menschen. Tübingen 1871, pag. 163.

[3] L. c. pag. 596.

©Akademie d. Wissenschaften Wien; download unter www.biologiezentrum.at

zu sein." Ähnliches hat Türck[1] beobachtet und Schwalbe[2] sagt sogar vom M. arytänoideus obliquus und den zur Epiglottis gehenden Muskeln: „nach der herrschenden Ansicht werden sie vom Ramus internus des N. laryngeus superior versorgt." Meine eigenen Beobachtungen ergeben, dass die Innervation des M. interarytänoideus eine in Bezug auf die quantitative Vertheilung ziemlich schwankende ist, wahrscheinlich aber in jedem Falle durch beide N. laryngei sup. und beide N. laryngei inf. besorgt wird.

Es beruht augenscheinlich auf dieser vielseitigen Innervation, dass dieser Muskel so schwer zur Degeneration zu bringen ist, und dass überhaupt unter den ausführbaren Degenerationsversuchen nur die Durchtrennung aller drei Nerven einer Seite[3] mit Sicherheit zum Ziele zu führen scheint. Auch bezieht sich die Entartung da, wo sie gefunden wird, gewöhnlich nur auf eine beschränkte Anzahl von Fasern.

Dass die Innervation eine doppelseitige ist, kann bei diesem Muskel nicht auffallen, da ja seine Fasern selbst die Mittellinie passiren. Thatsächlich ergibt sich, dass in den drei Fällen, in welchen ich die drei Kehlkopfnerven der linken Seite durchschnitten hatte, jedesmal die Degeneration des M. interarytänoideus beiderseits vorhanden war, und zwar die des M. transversus zweimal auf der gekreuzten Seite sogar stärker, wie auf der ungekreuzten. Und dass sowohl der obere, als der untere Kehlkopfnerv zu dem Muskel in Beziehung steht, erhellt daraus, dass er, natürlich beiderseits, degenerirt gefunden wurde, wenn beide oberen und auch dann, wenn beide unteren Nerven durchschnitten waren. In beiden Arten von Versuchen bezog sich die Degeneration sowohl auf den M. transversus als auch auf die M. obliqui. Nur einmal erhielt ich deutlich degenerirte Fasern auf Durchschneidung eines einzigen Kehlkopfnerven; es war der N. laryngeus sup. Ein anderes Mal im gleichen Fall, und zweimal auf Durchschneidung des N. laryngeus inf. blieb eine nachweisbare Degeneration aus. Man könnte letzteres Resultat, sowie den Umstand, dass ich in

[1] Klinik der Krankheiten des Kehlkopfes, pag. 440.

[2] Neurologie. Erlangen 1881, pag. 877.

[3] Ob wirklich der N. laryngeus med. hiebei eine Rolle spielt, oder ob es Zufall war, dass gerade bei diesen Thieren jedesmal Degeneration eintrat, muss ich dahingestellt sein lassen.

©Akademie d. Wissenschaften Wien; download unter www.biologiezentrum.at

mehreren Fällen doppelseitiger Recurrens-Durchschneidung keine Entartung des Muskels bekam, auf einen Wechsel in der Innervation beziehen, doch wäre damit die nur partielle und unvollkommene Degeneration, welche dieser Muskel im Vergleiche zum M. thyreo-arytänoideus ext. immer aufweist, gänzlich unverständlich geworden. Die natürlichste Deutung meiner Versuche ist also wohl zweifelsohne die oben gegebene. Sie findet auch, wie ich unten zeigen werde, ihre anatomische Bestätigung. Ich will auch hier wieder die einzelnen Befunde kurz mittheilen.

Zwei Thiere, deren N. laryngeus inf. sin. durchschnitten war, (4 Monate, 14 Tage; 7 Monate, 5 Tage), zeigten keine Degeneration des M. interarytänoideus.

Von zwei Kaninchen, denen der linke N. laryngeus sup. durchtrennt war, zeigte eines (3 Monate, 24 Tage) keine Degeneration, das andere (3 Monate) hatte linkerseits im M. transversus degenerirte Fasern.

Drei Thiere, deren N. laryngeus sup. und infer. sin. durchschnitten waren (7 Monate, 6 Tage; 8 Monate, 17 Tage; 1 Monat, 15 Tage) zeigten keine sicher erkennbare Degeneration.

Ein Thier, desse linker N. laryngeus sup. und med. durchschnitten war (2 Monate, 15 Tage), zeigte Degeneration des M. transversus auf beiden Seiten; nicht mit Bestimmtheit konnte dieselbe in den M. obliqui erkannt werden.

Von zwei Thieren, denen beide N. laryngei sup. durchtrennt waren, zeigte das eine (3 Monate, 2 Tage) beiderseitige Degeneration des M. transversus, das zweite (5 Monate, 3 Tage) beiderseitige Degeneration des M. transversus und obliquus.

Drei Thieren waren beide N. laryngei inf. durchtrennt. Eines (6 Monate, 12 Tage) zeigte keine Degeneration, die beiden anderen (7 Monate, 8 Tage und 1 Monat, 12 Tage) zeigten beiderseits, sowohl im M. transversus, als im obliquus Degeneration. Endlich waren drei Thieren die drei Kehlkopfnerven der linken Seite durchschnitten. Das erste (2 Monate, 10 Tage) zeigte sowohl im M. obliquus als transversus rechterseits stärkere Degeneration als links; das zweite (1 Monat) hatte auch beiderseitige Degeneration des M. transversus, der diesmal aber links schmäler war als rechts, der M. obliquus war nur linkerseits deutlich entartet. Bei dem

©Akademie d. Wissenschaften Wien; download unter www.biologiezentrum.at

dritten Thiere (4 Monate, 5 Tage) war sowohl M. transversus, wie obliquus rechts schmäler als links.

D. Der M. cricoarytänoideus posticus und lateralis.

Von diesen beiden Muskeln wird ganz allgemein angenommen, dass sie ausschliesslich dem Innervationsgebiete des N. laryngeus inf. zufallen. Zu meiner nicht geringen Überraschung ergaben die Degenerationsversuche Resultate, welche die allgemeine Anschauung nicht erwarten liess. Ich bekam zwar niemals Degeneration eines dieser Muskeln, oder beider, wenn nicht wenigstens ein N. laryngeus inf. durchtrennt war, doch erhielt ich häufig keine Degeneration, wo man eine solche nach der herrschenden Ansicht hätte erwarten sollen. Ja, selbst bei Durchschneidung beider N. recurrentes fand ich in einem Falle nach mehr wie sieben Monaten, noch beide Muskelpaare anscheinend normal. In anderen Fällen war es freilich wieder anders, wie überhaupt in Bezug auf diese Muskeln die Degenerationsversuche weniger eine Gesetzmässigkeit der Innervation erkennen liessen, als bei anderen Muskeln. Ich führe im Folgenden wieder die Ergebnisse meiner sämmtlichen Versuche an: Einseitige (4 Monate, 24 Tage; 3 Monate, 3 Tage) oder doppelseitige (3 Monate, 3 Tage; 5 Monate, 3 Tage) Durchschneidung des N. laryngeus sup. allein gab niemals Degeneration eines der genannten Muskeln. Bei Durchtrennung eines N. laryngeus inf. erhielt ich in einem Falle (4 Monate, 14 Tage) Entartung des M. cricoarytänoideus lateralis der operirten Seite, in einem anderen (7 Monate, 6 Tage) Entartung des M. cricoarytänoideus post. derselben Seite. Nach Durchtrennung beider N. laryngei inf. war einmal (6 Monate, 12 Tage) der M. cricoarytänoideus later. nur rechts, und der M. cricoarytänoideus post. nur links degenerirt, ein anderes Mal (7 Monate, 8 Tage) waren beide Muskeln beiderseits normal und ein drittes Mal (1 Monat, 12 Tage) war der erstgenannte Muskel beiderseits normal, der letztgenannte beiderseits degenerirt.

Auf Durchschneidung des N. laryngeus sup. und inf. der linken Seite fand ich in zwei Fällen (7 Monate, 6 Tage; 2 Monate 15 Tage) in keinem Muskel Degeneration, in einem anderen (8 Monate, 17 Tage) war nur der M. cricoarytänoideus post. der linken Seite entartet.

©Akademie d lexzentrum.at

Durchtrennung der drei Larynxnerven einer Seite ergab in einem Falle (2 Monate, 10 Tage) Degeneration beider Muskeln der operirten Seite; in zwei anderen Fällen (1 Monat; 4 Monate, 5 Tage) keine nachweisbare Entartung. Ebenso erfolglos blieb die Durchtrennung eines N. laryngeus med. (3 Monate) und in zwei Fällen gleichseitige Durchtrennung eines N. laryngeus. sup. und med. (17 Tage; 2 Monate, 15 Tage).

Was endlich die Muskeln der Epiglottis anbelangt, so ist ihr anatomisches Verhalten beim Kaninchen so verschieden von dem beim Menschen, dass ich von dem Studium ihrer Degenerations-Erscheinungen absehen zu dürfen glaubte.

Als ich mit meinen Untersuchungen bis zu diesem Punkte gelangt war, musste ich mir die Frage vorlegen, ob ich mich nicht etwa gänzlich auf einem Holzwege befinde, ob nicht die von mir verwendete Degenerationsmethode eine unbrauchbare sei, wenigstens in Bezug auf deren negative Resultate, also insoferne, als das Nichtdegeneriren eines Muskels kein Beweis gegen dessen Innervation durch den exstirpirten Nerven ist. Es wird so allgemein angenommen, dass die M. cricoarytänoidei lat. und post. vom N. laryngeus inf. innervirt werden, dass deren oben besprochene, nicht selten vorkommende Intactheit nach Durchschneidung dieses Nerven, sowie manche andere im Vorstehenden hervorgehobenen Umstände diesen Verdacht nothwendig erwecken mussten. Dazu kam, dass mir aus Schauta's Untersuchungen[1] erinnerlich war, dass Gesichtsmuskeln, welche vom N. facialis innervirt werden, noch geraume Zeit nach dessen Entfernung anatomisch normal erscheinen können.

Andererseits musste die ausserordentliche Constanz, mit welcher der M. thyreo-arytänoideus extern. nach Durchtrennung des N. laryngeus inf. degenerirte, und die diesbezügliche Hartnäckigkeit des M. cricothyreoideus, zu welcher sich später der Schlüssel im N. laryngeus med. fand, von einem zu voreiligen Verwerfen der Methode warnen. In der That fanden sich bei der später vorgenommenen und sogleich anzuführenden mikroskopi-

[1] Zerstörung des Nervus facialis und deren Folgen. Wiener akad. Sitzber. 14. März 1872. Bd. 65.

©Akademie d. Wissenschaften Wien; download unter www.biologiezentrum.at

schen Verfolgung von Nerven in Schnittserien, so zahlreiche Bestätigungen der aus den Degenerationsresultaten (auch den negativen) gezogenen Schlüsse, dass ich die Überzeugung gewann, diese seien ganz wohl verwerthbar, und die Innervationsverhältnisse haben beim Kaninchen und Menschen eine viel grössere Ähnlichkeit als zu erwarten war. Ausserhalb jenes Spielraumes, welchen die individuellen Schwankungen einnehmen, ergaben Reizversuche, Degenerationsversuche und mikroskopische Verfolgung der Nerven fast in allen Punkten übereinstimmende Resultate.

II. Mikroskopische Verfolgung von Kehlkopfnerven auf Schnittserien.

Ich habe drei Kehlköpfe neugeborner Kinder sammt dem Pharynx erst in 0·1 percent. Chromsäure, dann in Alkohol erhärtet, in je eine continuirliche Reihe von horizontalen Schnitten zerlegt, und so auf Objectträgern in Damarlack eingeschlossen, dass die obere Fläche jedes Schnittes nach oben sieht, und auch alle dieselbe Orientirung auf dem Objectglase haben, was die Arbeit des raschen Durchmusterns wesentlich erleichtert. Bloss einen dieser Kehlköpfe, er besteht aus 150 Schnitten, habe ich vollkommen durchforscht, die anderen dienten zur Feststellung individueller Schwankungen und zur Revision von besonderen Fragen.

Im Folgenden soll erst die Vertheilung des N. laryngeus sup. dann des N. laryngeus inf. und schliesslich die des N. laryngeus med. behandelt werden.

A. Der N. laryngeus sup.

Ich darf als bekannt voraussetzen, dass der obere Kehlkopfnerv nach seinem unterhalb des Plexus nodosus gelegenen Ursprung aus dem N. vagus hinter der A. carotis interna herabsteigt, sich der Gegend des Zungenbeines zuwendet und auf diesem Wege, gewöhnlich erst seitlich vom grossen Horn desselben, einen Ast, den Ramus externus nervi laryngei sup., abgibt. (Vergl. Fig. 7 und Fig. 3. r. ex.) Der Rest des Nerven, Ramus internus N. laryngei sup. genannt, steigt dann steil an dem Ende des grossen Zungenbeinhorns vorbeistreichend, aussen vom M. hyo-pharyngeus gelegen, herab, und dringt, die Membrana thyreo-hyoidea durchbohrend, in

©Akademie der Wissenschaften Wien; download unter www.biologiezentrum.at

das Gebiet des Kehlkopfes ein. Schon bevor der Nerv den oberen Seitenrand des Schildknorpels gekreuzt hat, hauptsächlich aber nach dieser Kreuzung, da wo er unter der Schleimhaut des Recessus pharyngo-laryngeus liegt, zerfällt er in eine grosse Anzahl von Ästen.

a) Der Ramus internus N. laryngei sup.

Von diesen Ästen verzweigt sich ein grosser Theil in der Schleimhaut des genannten Recessus und im Introitus des Kehlkopfes, so dass diese überaus reich mit augenscheinlich sensorischen Nerven versorgt werden. (Vergl. Fig. 3.) Unter anderen zieht ein beiderseits symmetrischer Nervenstamm von hinten und aussen nach vorne und innen bis nahe an des Epithel der Plica ary-epiglottica. Ein anderer Ast dringt zwischen Schildknorpel und untersten Antheil der Epiglottis nach vorne, durchbohrt hart neben der Medianlinie die Epiglottis von vorne nach hinten, um sich an der Rückwand derselben zu vertheilen.

Dass dieses ungemein reiche Gewirre von Nerven wirklich hauptsächlich zur Versorgung der genannten Schleimhautantheile bestimmt ist, geht daraus hervor, dass ein in der Höhe der Ventriculi Morgagni geführter Horizontalschnitt, der zwischen den beiden Cartilagines arytänoidei noch eine mit Epithel ausgekleidete Spalte (welche die Verbindung zwischen Larynx- und Pharynxhöhle herstellt) sehen lässt, von diesem Reichthum relativ dicker Nervenstämmchen nichts mehr zeigt. Vor einer frontalen Linie, welche man sich die vorderen Kanten der Aryknorpelquerschnitte berührend denke, liegt kein Nerv mehr, welcher eine grössere Dicke als 0·03 Mm. hat. Hinter dieser Linie liegen die später zu erwähnenden Nerven (der Ram. foraminis thyr. und jene, welche unter der Schleimhaut liegen, die den Pharynx vom Kehlkopf trennt). Wir haben also in dieser Höhe des Kehlkopfes eine Art Grenze, bis zu welcher die Äste des N. laryngeus sup. direct von oben her gelangen, was weiter unten an solchen grösseren Ästen dieses Nerven gefunden wird, muss also auf einem anderen Wege hin gelangen.

Mehrere Zweige treten vom Recessus laryngo-pharyngeus, wie dies v. Luschka näher beschreibt, als Rami epiglottici zum Kehldeckel. Einen Ast konnte ich zwischen die Muskelbündel

©Akademie d. Wissenschaften Wien; download unter www.biologiezentrum.at

verfolgen, welche den M. thyreo-epiglotticus bilden, und sich zwischen diesen verzweigen sehen. Andere gehen auf die Zunge über, um sich in der Schleimhaut ihrer hintersten Antheile zu verbreiten.[1]

Da, wo sich ein Foramen thyreoideum findet, kommt, wie es scheint, jedesmal ein Nervenstämmchen vor, dessen Verlauf ich sogleich beschreiben will. Ich sage „wie es scheint", denn an meinen drei, in Schnittserien zerlegten Kehlköpfen, findet sich das genannte Loch im Schildknorpel viermal, zweimal nur auf einer Seite, einmal auf beiden. In diesen vier Fällen fehlt jenes Nervenstämmchen, das ich Ramus foraminis thyreoidei nennen will, niemals, wohl aber ist es an einem Kehlkopf bedeutend stärker, als an den beiden anderen. In zweien dieser vier Fälle kann man über die Art der Verbindung mit den anderen Nerven im Zweifel sein, in den beiden anderen aber, kann ich mit Bestimmtheit angeben, dass der Ramus foraminis thyr. aus Fasern besteht, welche in der Weise mit dem N. laryngeus sup. verbunden sind, als kämen sie mit diesem aus dem Centrum. Gleich nachdem dieser Nerv die obere Kante des Schildknorpels überschritten hat, trennt sich das Nervchen vom Stamme (Fig. 3 r. for. th.) biegt nach unten und vorne ab und läuft zwischen innerer Fläche des Schildknorpels und Schleimhaut des Recessus laryngo-pharyngeus, später zwischen Knorpel und den hier anliegenden Weichtheilen zum genannten Loche, passirt dieses und läuft dann ungefähr in derselben Richtung an der Aussenseite des Schildknorpels, theilweise zwischen Bündeln des M. thyreo-pharyngeus eingebettet, zum Ramus externus N. laryngei sup., der hier schon in viele Äste gespalten zu sein pflegt. Diesem schliesst es sich nun wieder so an, als verliefen die Fasern in demselben nach dem Centrum. Wir haben es hier also mit einem Nerv zu thun, dessen Function dem Larynx fremd ist, und der diesen eigenthümlichen Umweg macht, ehe er sein uns unbekanntes Ziel erreicht. In den beiden fraglichen Fällen konnte ich zwar den Verlauf auch von der nächsten Nähe des einen bis zur nächsten Nähe des anderen Nerven verfolgen, aber, ob er sich anschickt, mit diesen central oder peripher zu verlaufen, konnte ich nicht mit genügender Sicherheit entscheiden.

---

[1] Vergl. auch die Abbildung von Hirschfeld und Leveillé, Nervologie, Pl. 91, Fig. 5.

©Akademie d. Wissenschaften Wien; download unter www.biologiezentrum.at

Auffallend ist, dass v. Luschka, der diesen Nerv im genannten Loche auch gesehen hat, ihm eine augenfällig unrichtige Deutung gibt. Er sagt nämlich[1]: „Beim Vorhandensein eines Foramen thyreoideum steigt der äussere Ast des oberen Kehlkopfnerven ausnahmsweise hinter der Membrana thyreo-hyoidea herab, um erst jenes Loch des Schildknorpels zum Zwecke seiner Endausbreitung zu passiren.“ Auch an einer anderen Stelle wird nur der Ramus externus als Nerv erwähnt, der durch die genannte Öffnung tritt.[2] v. Luschka's Äusserung muss um so mehr befremden, als schon Chr. Er. Bach im Jahre 1834 die Verhältnisse, wie mir scheint, correcter geschildert hat. Er sagt[3] bei Gelegenheit des Verbreitungsgebietes des Ramus internus: „non raro ramulorum descendentium unus, cartilagine thyreoidea perforata, in latere ejus externo apparet, ubi, aut cum surculo portionis externae conjungitur .. aut in musculo cricothyreoideo distribuitur, aut divisus, alterum surculum anastomoticum ad portionem externam mittit, alterum in musculum cricothyreoideum.“

Es ist aus dieser Schilderung nicht mit Bestimmtheit zu ersehen, ob Bach richtig erkannt hat, dass in dem einen Falle die Fasern des Ram. foraminis thyr. im Ram. internus zurücklaufen, oder ob er sie einmal ohne, das andere Mal nach der Verschmelzung mit dem Stamme des Ram. externus, dem M. cricothyreoideus zukommen lässt. Jedenfalls aber sagt er nichts davon, dass der ganze Ram. internus das Foramen thyreoideum passiren könne. Es mögen jene, welche Gelegenheit haben, über Abnormitäten der Kehlkopfnerven reichere Erfahrungen zu sammeln, entscheiden, ob in der That bisweilen der ganze Ram. internus das Foramen thyreoideum passirt, und v. Luschka den kleineren, wie es scheint, immer da befindlichen Nerven nicht bemerkt hat, oder ob dieser Autor den Ram. foraminis thyr. für den Ram. externus hielt, in diesen Fällen also letzteren übersehen hat.

Eine grosse Anzahl von Nervenbündeln strahlt von der Eintrittsstelle der oberen Kehlkopfnerven nach hinten, unten und innen aus, indem sie sich zwischen Schleimhaut des Pharynx und den

---

[1] Der Kehlkopf. Tübingen 1871, pag. 160.

[2] Ebenda, pag. 70.

[3] Chr. Ern. Bach. Annotationes anatomicae de nervis hypoglosso et laryngeis Turici 1834. Inaug. Diss., pag. 24.

©Akademie d. Wissenschaften Wien; download unter www.biologiezentrum.at

unter dieser liegenden Kehlkopfmuskeln, den M. cricoarytänoidei post. und den M. interarytänoidei einschieben. Man kann sich dieses ganze Verbreitungsgebiet gut vor Augen führen, wenn man die genannte Schleimhaut von ihrer Unterlage so ablöst, dass die Nerven möglichst vollständig an ihr haften bleiben, sie dann zwischen zwei mit Randleisten versehene Glasplatten einklemmt und in Kalilauge legt. Nach einigen Tagen ist sie hinlänglich durchsichtig, um bei Lupenvergrösserung untersucht zu werden. (Vergl. Fig. 3.)

Man gewahrt vor Allem die beiden Rami communicantes, welche sich in leichten Bogen nähern, dann wieder entfernen, und Äste hauptsächlich von der Verlaufsrichtung der anderen Nerven abgeben. Zwei bis drei stärkere Zweige pflegt man entweder direct aus dem N. laryngeus sup. oder von dem Ram. communicans abgehen zu sehen, welche bei dieser Präparationsmethode mit abgerissenen Enden erscheinen. Es sind jene von Longet[1] entdeckten Stämmchen, die die Musc. interarytänoidei durchbohren und sich in der Schleimhaut der Stimmritze auflösen sollen. v. Luschka hat diese „Rami arytänoidei perforantes“ bestätigt, und beide Autoren leugnen, dass diese Nerven bei ihrem Durchtritt durch die M. interarytänoidei diese mit motorischen Fasern versorgen. Longet hebt allerdings hervor, dass, wenn sie hier Fasern zurücklassen sollten, diese nach Ergebnissen von Experimenten nur sensorische sein können.[2]

Meine eigenen Erfahrungen lehren mich hierüber Folgendes: An meinem im Schnitte zerlegten Kehlkopf trennt sich linkerseits ungefähr in der Höhe der Spitze des Giessbeckenknorpels aus demjenigen Stamme, der weiter unten zum Ram. communicans wird (oder wenn man will, es schon ist), ein ziemlich dicker Zweig, verläuft zwischen M. interarytänoideus und Pharynxschleimhaut nach innen, biegt dann nach vorne um, und theilt sich, im Begriffe in den M. interarytänoideus einzutreten, in zwei ungefähr gleich starke Hälften. Die lateral gelegene tritt ziemlich direct durch den ganzen Muskel hindurch, bis sie in die Schleimhaut der Stimmritze gelangt, wo sie sich in einer Art verbreitet, die unten noch besprochen werden

[1] L. c. II. pag. 212.
[2] Ebenda, pag. 241.

©Akademie der Wissenschaften Wien; download unter www.biologiezentrum.at

soll, die medial gelegene verliert sich zwischen den Muskeln, indem sie sich in immer feinere Zweige spaltet. Nicht selten sieht man solche Nervenbündel die Medianebene überschreiten.

Es kann keinem Zweifel unterliegen, dass die Fasern, welche dieser Ram. perforans führt, aus dem N. laryngeus sup. und nicht vom inf. stammen, wie ich mich an seiner Abgangsstelle vom R. communicans überzeugt habe. Auf der rechten Seite sind zwei Nervenstämmchen, welche ungefähr in derselben Höhe, in den M. interarytänoideus eindringen. Sie entspringen noch höher oben aus dem R. communicans, verhalten sich sonst ähnlich dem geschilderten der anderen Seite. Ich will diese aus dem Laryngeus sup. stammenden Nerven die Rami perforantes sup. nennen. Sie scheinen in der Zahl zu variiren und einzelne ohne Zweige abzugeben, direct in die Schleimhaut der Stimmritze überzutreten. Einen Zweig eines solchen im M. interarytänoideus verbreiteten Nerven sah ich in jene Fasermasse eindringen und sich da auflösen, welche, wie Santorini richtig beobachtet hat, mit den M. arytänoideus obliquus verläuft, sich aber an dem oberen Ende des Processus muscularis nicht inserirt, sondern als M. ary-epiglotticus zum Kehldeckel geht.

Es dringen weiter unten in den M. interarytänoideus noch andere Nerven ein, welche als Äste des Ramus communicans und des N. laryngeus inf. später zu besprechen sind.

Schon aus dem Gesagten geht hervor, dass sich diese Befunde mit jenen meiner Degenerationsversuche gut decken. Longet meint, dass, wenn die Rami perforantes schon den M. interarytänoidei Zweige zuschicken, so müssten das sensorische sein. Wir müssen nun weiter hinzufügen, dass es auch solche sein müssten, deren Functionsstörung Degeneration der Muskelfasern hervorruft, was, so viel ich weiss, bei sensorischen Muskelnerven zum Mindesten unbekannt ist.

Ich habe bei Gelegenheit der Reizversuche darauf aufmerksam gemacht, wie schwer es sei, insbesondere bei den schwächeren der Kehlkopfmuskeln auf Reizeffecte, Schlüsse über die Innervationsverhältnisse zu bauen. Es sind das die Gründe, aus welchen ich trotz der negativen Reizversuche Longet's und meiner eigenen annehmen zu müssen glaube, dass jene im M. interarytänoideus sich verlierenden Ästchen der Ram. perforantes motorischer Natur sind.

©Akademie d. Wissenschaften Wien; download unter www.biologiezentrum.at

Von den anderen Ästen des N. laryngeus sup., welche sich von oben her unter die hintere Schleimhaut der rückwärtigen Larynxwand ergiessen, dient unzweifelhaft der grössere Theil den sensorischen Functionen, ein Theil aber ist motorischer Natur und tritt zu dem M. cricoarytänoideus post. in Beziehung. Dieser Muskel wird hauptsächlich von seiner vorderen Fläche aus durch den N. laryngeus inf. innervirt, wie dies schon bekannt ist und unten genauer besprochen werden wird. Er bekommt aber auch von seiner hinteren Fläche aus Nerven, welche dem N. laryngeus sup. angehören. Es treten nämlich von hier aus, wie es scheint, fast alle Gefässe dieses Muskels in denselben ein (nur wenige kommen vom lateralen Rande), um sich theilweise durch ihn hindurch zum Perichondrium des Ringknorpels zu begeben. Mit diesen Gefässen sieht man nun an verschiedenen Stellen Nervenbündelchen in den Muskel eintreten und in denselben sich vertheilen. So weit ich diese Bündelchen in die Schleimhaut zurückverfolgte, schlagen sie die Richtung nach oben ein, verhalten sich also in Allem wie die genannten Äste des N. laryngeus sup. Nur einer dieser Nerven konnte, als aus dem Ramus communicans stammend, nachgewiesen werden, doch kommt er aus diesem in der Richtung von oben nach unten heraus, verläuft erst eine kleine Strecke mit ihm nach abwärts, biegt dann erst ab, um in den Muskel einzutreten. Die in Rede stehenden Nervchen haben die Dicke[1] von nur circa 0·05 Mm. und treten, so war es an den mir vorliegenden Fällen, in der medialen Hälfte der Hinterfläche (in einem Falle, in dem ich gemessen habe, 1 Mm. vom medialen Rande derselben) in den Muskel ein. Eines von ihnen bildete im Muskel eine Anastomose mit einem von vorne kommenden Ast des N. laryngeus inf. Die Anastomose hat nicht den Charakter, als ginge einfach ein Nervenstämmchen durch den Muskel hindurch zu den anderen Nerven, sondern beide Nerven haben Zweige, die sich im Muskel verlieren, und nur ein Theil ihrer Zweige vereinigt sich. (Fig. 3 bei *b*).

Wie aus dem gleich zu schilderndem Verhalten des Ram. communicans hervorgeht, und wie die durchsichtig gemachte Schleimhaut in toto zeigt, haben wir anzunehmen, dass sich in

[1] Die hier und im Folgenden genannten Maasse beziehen sich auf die untersuchten Kinder-Kehlköpfe.

©Akademie der Wissenschaften Wien; download unter www.biologiezentrum.at

derselben, in der Höhe, von der hier die Rede ist, hauptsächlich Äste des N. laryngeus sup. und jedenfalls weniger solche des N. laryngeus inf. befinden, wenn überhaupt solche da sein sollten; wir können also die in den M. cricoarytänoideus von hinten eindringenden Nerven mit mehr Recht dem erstern zurechnen, als dem zweiten und finden hierin wieder eine Erklärung der nach den herrschenden Anschauungen so überaus auffallenden Degenerationsversuche.

Noch ist hervorzuheben, dass von diesen Schleimhautästchen jederseits eines (Fig. 3 c) durch den Sattel zwischen den beiden Erhöhungen der Platte des Ringknorpels, auf denen die Giessbeckenknorpel aufsitzen, hindurch nach vorne tritt. Sie liegen in dem Sattel gemeinschaftlich mit einem Gefässe hart nebeneinander und treten fast wie ein Nervenstamm in die Schleimhaut der Stimmritze ein, biegen da nach abwärts und vertheilen sich, indem sie beiderseits in der Stimmritze nach vorne verlaufen, wo ich sie bis auf 0·6 Mm. an die innersten Bündel des M. thyreoarytänoideus heranrücken sah. Es kann kein Zweifel darüber obwalten, dass Weinzweig diese Nerven vor sich gehabt habe und die Flächenbilder, die er von den Nerven der Hinterwand der Larynxhöhle gibt, sich auf diese beziehen. Ich fand dieses Nervenpaar an allen drei Schnittserien. Es ist nicht mit den eigentlichen Rami perforantes, welche den M. interarytänoideus durchsetzen, zu verwechseln.

Der Ramus communicans stellt eine Verbindung zwischen dem N. laryngeus sup. und inf. her, indem einer jener Äste, in welche sich ersterer im Recessus laryngo-pharyngeus spaltet, sich unter der Ösophagusschleimhaut des Kehlkopfes in dessen ganzer Länge hinzieht, um sich neben dem obersten Ende der Trachea mit letzterem zu vereinigen. Dabei macht der Ram. communicans einen Bogen nach innen, so dass er etwa in der Mitte seines Verlaufes dem der anderen Seite am nächsten gekommen ist und den N. laryngeus inf. seitlich und vor sich lässt. Über die Zugehörigkeit der Fasern, welche er führt, gibt am besten die Thatsache Aufschluss, dass sein Querschnitt in der Höhe der Spitzen der Giessbeckenknorpel 0·4 Mm., da wo er mit dem N. recurrens verschmilzt, 0·15 Mm. misst. Die meisten Fasern, die er in seinem Verlaufe abgibt, gehören also wohl dem N. laryngeus sup. an, wie

©Akademie d. Wissenschaften Wien; download unter www.biologiezentrum.at

dies auch der Augenschein ergibt, wenn man die ganze Vertheilung in der durchsichtig gemachten Ösophagusschleimhaut beobachtet. Ein Theil seiner Äste verlässt, von unten nach oben aufsteigend, den Hauptstamm. Nach Versuchen, welche Philipeaux und Vulpian[1] an Hunden auf Grund der Degenerationsmethode ausgeführt haben, sollen auch diese aus dem oberen Kehlkopfnerven stammen, sowie überhaupt alle Fasern, die er führt. Es zeigte sich nämlich nach Durchtrennung eines N. vagus oder recurrens der ganze Ram. communicans intact. Ein Theil seiner Fasern steigt zur Schleimhaut der Trachea herab. In demselben Sinne spricht sich François—Frank aus.[2]

Eine grosse Anzahl von Schleimhautzweigen, welche fast ausschliesslich die Richtung nach innen einschlagen, sich gegen die Medianebene hin verzweigen und als feinste Stämmchen sie auch überschreiten,[3] brauche ich weiter nicht ausführlich zu besprechen. Es interessiren uns vor Allem zwei Äste jederseits, welche an dem mir vorliegenden Flächenpräparate der Schleimhaut sich durch ihre Dicke und durch die abgerissenen Enden auszeichnen. Der obere gehört offenbar dem N. laryngeus sup. an, ja man kann darüber im Zweifel sein, ob man den Stamm, aus dem er entspringt schon Ram. communicans nennen soll; er verläuft nach innen und ist offenbar da abgerissen, wo er als Ram. perforans sup. in den M. interarytänoideus eindrang. Ein zweiter, tiefer entspringender geht entweder auch zwischen dem genannten oberen und dem später zu nennenden, dem N. laryngeus inf. angehörigen, Ram. perforans inf. in den M. cricoarytänoideus, oder er gehört jenen Stämmchen an, welche von hinten in den M. cricoarytänoideus post. eindringen. Für letzteres spricht, dass er, sowie auch einige benachbarte Zweigchen, am abgerissenen Ende dicker ist als im Verlaufe, was in der schon besprochenen anastomotischen Natur dieser Muskeläste seine Erklärung fände. Erwähnt mag noch sein, dass ich ein anderes Mal das analoge Ästchen

[1] Arch. de physiol. 1869 pag. 666.

[2] Compt. rend. Tom. 89.

[3] Beim Hunde hat schon Kandarazki einen solchen die Medianlinie passirenden Ast beschrieben. Arch f. Phys. u. Anat. Anat. Abth. 1881, pag. 1. Die in Henle u. Meissners Jahrbr. 1864, pag. 159, angeführte Arbeit von Wyman ist mir im Original nicht zugänglich.

©Akademie der Wissenschaften Wien; download unter www.biologiezentrum.at

abgehen sah, indem es einen Theil seiner Fasern von oben, einen anderen von unten her so bezog, dass zwischen diesen eine dreieckige Lücke sichtbar blieb. (Ein solcher Abgang ist am rechten Ram. communicans der Figur 3 gezeichnet.)

b) Der Ramus externus n. laryngei sup.

Es geht dieser Ast, wie bekannt, anastomotische Verbindungen mit dem N. sympathicus, wahrscheinlich nicht constante mit dem Plexus pharyngeus, ferner mit dem Plexus ein, welcher in der Nähe der Carotis liegend, nach dieser den Namen führt, aber theilweise wohl identisch mit Hallers Plexus laryngeus ist. Er liegt auf seinem schräg nach vorne und abwärts gerichteten Wege aussen dem M. thyreo-pharyngeus an, schlüpft, gewöhnlich schon in mehrere Äste getheilt, unter dem unteren Rande des Schildknorpels in der Incissur vor dessen Unterhorn in den M. cricothyreoideus hinein, um sich alsbald pinselartig zu zertheilen. (Vergl. Fig. 4. r. ex.) Der grösste Theil dieser Nervchen schlägt die Richtung nach vorne und unten ein, um zwischen den Faserzügen des genannten Muskels zu verschwinden. Ein ganz beträchtlicher Antheil derselben, ich will ihn den N. cricoarytänoideus lat. rami externi nennen, biegt dagegen nach hinten und innen um, tritt aus dem M. cricothyreoideus wieder heraus, kommt dadurch in den spaltförmigen Raum zwischen M. cricothyreoideus und M. cricoarytänoideus lat., läuft da eine kleine Strecke nach aufwärts und vertheilt sich von hier aus folgendermassen: Die Mehrzahl der Bündel tritt in der Richtung von aussen nach innen in den M. cricoarytänoideus lat. und verzweigt sich da reichlich. Einige Ästchen biegen nach hinten und unten um, und laufen hier in einer Entfernung von nur 0·3 Mm. vom N. laryngeus inf., einzelne geradezu mit den Nervenscheiden diesen berührend, nach abwärts, biegen dann früher oder später lateralwärts ab und verzweigen sich im hintersten Theile des M. cricothyreoideus. Eines derselben lässt sich bis in die Nähe der Spitze des Unterhornes verfolgen und verzweigt sich dann in dem Theil des M. cricothyreoideus, welcher an diesem seine Insertion hat. Es hat also sein Ziel in demselben Muskel wie die meisten Bündel des Ram. externus, erreicht es aber durch einen Umweg. Drei bis vier Stämmchen in der Dicke von circa 0·08 Mm. dringen jederseits nach oben, schliessen sich

©Akademie d. Wissenschaften Wien; download unter www.biologiezentrum.at

hi er dem N. laryngeus inf. aufsteigend an, an dessen vorderer Seite sie durch Bindegewebssepta von ihm getrennt liegen, dringen mit diesem selbst nach vorwärts, sind dann aber, da wo er sich spaltet, um den M. thyreoarytänoideus zu innerviren, von diesen Spaltungsästen nicht mehr zu unterscheiden. Ein oder zwei Stämmchen sind schon früher abgebogen, um in die oberen Theile des M. cricoarytänoideus lat. einzudringen.

v. Luschka[1] lässt den geschilderten Ram. cricoarytänoideus lat. abermals gegen die bessere Angabe Bach's diesen Muskel nur durchbohren und als sensorischen Nerven in der Schleimhaut des Stimmbandes vordringen. Es ist richtig und ich konnte es an den untersuchten Kehlköpfen beiderseits wahrnehmen, dass gerade in der Höhe, in welcher sich die Zweige des Ram. externus auflösen, je ein 0·04 Mm. dickes Nervenstämmchen vor dem Processus vocolis des Giessbeckenknorpels die Grenze zwischen dem M. thyreo-arytänoideus intern. und dem Gewebe des Stimmbandes überschreitet. Leider konnte ich den Zusammenhang dieses Stämmchens mit dem Ram. externus nicht nachweisen. Dass aber der ganze N. cricoarytänoideus lat. in die Schleimhaut übergeht, kann ich nicht zugeben, man sieht auf meinen Schnitten die Vertheilung in der Muskelmasse, wie sie unzweifelhafter nicht gesehen werden kann. Es geschieht diese Vertheilung in einer Höhe, welche ungefähr dem Crico-arytänoidal-Gelenke entspricht, und ein Theil der Äste geht von hier aus nach oben, es kann also ganz wohl einer von ihnen mit jenem Stimmbandnervchen zusammenhängen. Auch in der Nähe des genannten Gelenkes sah ich Nervenstämmchen in die Schleimhaut übertreten.

Ebenso unzweifelhaft wie die Verbindung des Ram. externus mit dem M. cricoarytänoideus lat., die uns die oben geschilderten Degenerationsversuche erklärt, ist der Zusammenhang desselben mit dem M. thyreoarytänoideus intern. Es ist leicht, ein ziemlich dickes Stämmchen auf seinem Wege zu verfolgen, wie es erst den M. cricoarytänoideus lat. aufsteigend durchsetzt, dann in der Spalte zwischen Thyreoarytänoideus extern. und inter. noch etwas weiter nach oben verläuft, um sich dann ungefähr an der Grenze zwischen hinterem und mittlerem Drittel des Stimmbandes im genannten Muskel zu vertheilen. Es liegt hier in der nächsten

[1] L. c. pag. 159.

©Akademie d. Wissenschaften Wien; download unter www.biologiezentrum.at

Nähe der Theilungsäste des N. laryngeus inf. Letzterer befindet sich, wie gesagt da, wo er als Endast zwischen M. cricoarytänoideus lat., dem Seitenrande des M. cricoarytänoideus post. und dem Schildknorpel aufsteigt, in nächster Nähe des in Rede stehenden N. cricoarytänoideus lat. Zweige von ihnen treffen sich wieder in der Nähe des Stimmritzenrandes. Der N. laryngeus inf. hat dieses Ziel erreicht, indem er erst aufstieg und sich dann in Zweige spaltete, welche nach vorne und innen liefen. Der N. cricoarytänoideus lat. spaltet sich erst in Zweige und derjenige Theil, welcher den M. thyreoarytänoideus int. erreichen soll, geht dann erst nach innen und aufwärts. Die Art, wie hier Zweige des N. laryngeus inf. und solche des N. laryngeus sup. zusammentreffen, stimmt in der besten Weise mit den Resultaten der Degenerationsversuche zusammen.

Es ist noch hervorzuheben, dass sich in dem Gewirre von Faserbündeln, in welche sich der Ramus externus nach seinem Eintritt in den M. cricothyreoideus auflöst, ein Nervenstämmchen (Fig. 4 a,) verliert, welches in Zusammenhang mit dem N. laryngeus med. steht, und von dem ich nicht mit Bestimmtheit entscheiden kann, ob es Fasern vom oder zum Ram. externus führt. Es wird unten noch von ihm die Rede sein. Ebenso von einem zweiten Stämmchen. (Fig. 4. l. acc.)

B. Der N. laryngeus inf.

Nachdem sich dieser Nerv seitlich der Platte des Ringknorpels angelegt, setzt er seinen nach oben gerichteten Lauf zwischen M. cricoarytänoideus post. und cricopharyngeus eingeschoben, fort, und gelangt so an die innere Seite vom Unterhorn des Schildknorpels. (Fig. 3 und 4.) Auf diesem Wege, oder noch ehe der Nerv an den Ringknorpel herangetreten ist, gibt er den Ram. communicans ab.

Indem der Nerv zwischen Horn des Schildknorpels und dem lateralen Rande des erstgenannten Muskels weiter zieht, entsendet er in einer Höhe, in welcher ein Querschnitt durch den Kehlkopf die Cartilago cricoidea noch als geschlossenen Ring zeigt, einen Ast, der sich gleich nach seiner Trennung vom Hauptstamme theilt und am lateralen Rande in den M. cricoarytänoideus post. eindringt, zum Theil aber auch eine kurze Strecke an der vorderen Begrenzungsfläche desselben nach innen verläuft, um dann erst nach hinten umbiegend in den Muskel einzudringen. (Fig. 3 a.)

©Akademie d. Wissenschaften Wien; download unter www.biologiezentrum.at

Ein wenig weiter oben geht jederseits ein schwächeres (Fig. 3 *b*) und hart darüberliegend ein stärkeres (Fig. 3, r. perf. inf.) Stämmchen vom N. laryngeus inf. ab, welche beide zwischen der Platte des Ringknorpels und der Vorderfläche des M. cricoarytänoideus post. nach innen und oben laufen. Das kleinere vertheilt sich auf diesem Wege, indem es Fäden von vorne her in den genannten Muskel schickt. Sie sind es, welche die oben genannten Anastomosen mit den Schleimhautästen bilden. Das grössere schickt, so viel ich sehen konnte, keine Zweige zu diesem Muskel, sondern verlauft in gleicher Dicke in der genannten Richtung, bis es am oberen Ende des Muskels an seinem medialen Rande wieder heraustritt, hier in der Furche zwischen diesem und dem untersten Theile des M. interarytänoideus verlaufend. Es tritt dann, weiter ansteigend, nur von der Pharynxschleimhaut bedeckt, auf die Hinterfläche des letztgenannten Muskels über und bohrt sich mit einer Wendung nach vorne und innen in den M. interarytänoideus ein. Von hier an hat es dasselbe Schicksal, wie die schon besprochenen Ram. perforantes des N. laryngeus sup. Es verzweigt sich nämlich zum Theile auch zwischen den Fasern dieses Muskels, ein beträchtlicher Antheil desselben durchdringt aber die Muskelmasse und gelangt (in einem Falle 0·15 Mm. dick), indem er wieder nach abwärts steigt, in die Schleimhaut, welche den hinteren Theil der Stimmritze auskleidet. Dieser Eintritt in die Schleimhaut geschieht kaum 1 Mm. ober dem Eintritt jenes Nervenpaares, welches den Sattel der Platte des Ringknorpels, wie oben geschildert, benützt, um von der Pharynxschleimhaut zur Schleimhaut der Stimmritze zu gelangen. Die geschilderten Verhältnisse sind beiderseits vollkommen gleichartig.

Es wird also der M. interarytänoideus (den M. transversus von den M. obliqui zu trennen, ist bei diesen Untersuchungen nicht gut möglich) von Fasern des N. laryngeus sup. und inf. innervirt, und zwar ist es zum mindesten je ein Stämmchen dieser vier Kehlkopfnerven, die in denselben eindringen und von denen je ein Antheil ihn auch durchdringt. Die eben geschilderten, dem N. laryngeus inf. angehörigen, will ich Rami perforantes inf. nennen.

Von der Art, wie diese Nerven sich im genannten Muskel vertheilen, kann man sich gut in folgender Weise ein Bild verschaffen.

©Akademie d. Wissenschaften Wien; download unter www.biologiezentrum.at

Die hintere Hälfte eines Kehlkopfes, dessen Ringknorpelplatte median durchgekneift, und welche beiderseits von der Schleimhaut entblösst ist, wird durch Stiften so an einen Kork befestigt, dass der M. interarytänoideus dadurch gespannt wird. Es geschieht das, um ihn in eine dünnere Lamelle auszuzerren. In diesem Zustand lässt man den Kehlkopf gefrieren, kann dann den Muskel, ohne dass er seine günstige Gestalt verliert, lospräpariren, zwischen zwei beränderten Objectträgern einklemmen und in Kalilauge legen. Nach einigen Tagen ist der Muskel durchsichtig und man kann sich überzeugen, dass nebst einzelnen kleinen, hauptsächlich vier ungefähr symmetrisch angeordnete Nerveneintritte vorhanden sind. Die oberen Stämmchen pflegen die stärkeren zu sein und pinseln sich alsbald auf. Die unteren, in deren Nähe gewöhnlich noch andere Nerven eintreten, geben erst im längeren Verlaufe ihre Aste ab. Manche dieser Zweige sieht man abgerissen enden, es sind das die eigentlichen Rami perforantes. Dies ist der Typus der Vertheilung, die man bei solcher Präparationsweise zu sehen bekommt, selbstverständlich weicht jedes Präparat in Details von jedem anderen ab.

Nach Abgabe dieser Rami perforantes inf. kommt der N. laryngeus inf. so neben dem untersten und hintersten Antheil des M. cricoarytänoideus lat. zu liegen, dass er am Querschnitt in einem bindegewebigen Dreieck eingeschlossen erscheint, dessen vordere innere Seite durch den eben genannten Muskel, dessen hintere innere Seite durch den M. cricoarytänoideus post. und dessen äussere Seite durch die Basis des unteren Hornes der Cartilago thyreoidea gebildet wird. So gelangt er in jene Region, in welcher sich ihm, wie oben ausgeführt, absteigende Bündel des N. laryngeus sup. anschliessen (vergl. Fig. 4), ändert dann seine Richtung etwas gegen vorn und kommt dadurch zwischen dem M. cricoarytänoideus lat. und dem untersten Antheil jenes am Schildknorpel anliegenden vertical aufwärtssteigenden Muskelbündels zu liegen, welches von v. Luschka als ein Fascikel des M. stylo-laryngeus beschrieben wird.[1] Hier zerfällt nun der N. laryngeus inf. in seine Endäste, welche in der hauptsächlichsten Richtung nach oben, innen und vorne zwischen die Bündel des M. thyreoarytänoideus ausstrahlen.

[1] Vergl. die Abbildung: Kehlkopf. Taf. VII, Fig. XIII. 13.

©Akademie d. Wissenschaften Wien; download unter www.biologiezentrum.at

Sie liegen hier in der nächsten Nachbarschaft der Äste des Ram. cricoarytänoideus lat. rami ext. und sind bei den vielfältigen Theilungen nicht mehr besonders zu verfolgen. Die grösseren Stämmchen liegen alle in der hinteren Hälfte des genannten Muskels; in dessen vordere Theile gelangen, wie es scheint, nur dünne Theilungsproducte der genannten Nerven.

Bei der Verflechtung, welche hier die Elemente des N. laryngeus inf. mit denen des sup. eingehen und bei der mangelhaften anatomischen Scheidung des M. cricoarytänoideus lat. vom thyreoarytänoideus — Cruveilhier fasst desshalb beide Muskeln unter den Namen M. thyreo-crico-arytänoideus zusammen — ist es unmöglich anzugeben, ob und wie grosse Stämmchen des einen Nerven in einen oder den anderen Muskel gelangen. Hier müssen die Degenerationsversuche Aufschluss geben.

C. Der N. laryngeus medius.

a. Kaninchen. (Fig. 5.) Präparirt man bei diesem Thiere den N. vagus nach aufwärts, so findet man bisweilen erst im Foramen jugulare, bisweilen zwischen diesem und dem Plexus nodosus einen Stamm abgehen, welcher sich durch sein Verbreitungsgebiet als das Analogon des menschlichen Ramus pharyngeus vagi herausstellt. Auch die Anastomose mit dem N. glossopharyngeus ist vorhanden. Er läuft parallel mit diesem ziemlich direct nach vorne und theilt sich auf diesem Wege in zwei Zweige. Der obere pflanzt sich in den lateralen Theil der Hinterwand des Pharynx bei grossen Thieren circa 8 Mm. ober dem Schildknorpel ein; der untere Ast ist der N. laryngeus med. Er biegt nach abwärts, läuft hinter dem Pharynx, wobei er wenige Millimeter medianwärts von dessen Seitenrande liegt, bohrt sich, in der Höhe des oberen Kehlkopfrandes angelangt, in den M. thyreopharyngeus neben seinem Ursprung am Kehlkopfe ein, kreuzt in demselben, nach abwärts laufend, den N. laryngeus sup., der aussen diesem Muskel anliegt, und tritt dann nahe der normalen Eintrittsstelle des Ramus externus N. laryngei sup. in den M. cricothyreoideus, ohne noch einmal oberflächlich sichtbar zu werden.

Auf diesem Wege gibt er höchst wahrscheinlich Zweige an die Pharynxmusculatur ab, doch sind dieselben mit freiem Auge

©Akademie d

nicht zu sehen. Einmal sah ich, dass er nahe seiner Eintrittsstelle in den M. thyreopharyngeus einen Verbindungsast vom N. laryngeus sup. aufnahm.

b. Beim Hunde (vgl. Fig. 6) verhalten sich die Dinge ähnlich. Nur theilt sich der Ram. pharyngeus hier in drei Äste. Der oberste geht wieder, direct nach vorne verlaufend, in einer Höhe, welche der Mbr. thyreohyoidea entspricht, in die Pharynxmusculatur über. Der zweite Ast ist der N. laryngeus med. Er verläuft nach abwärts, bohrt sich nicht, wie er das beim Kaninchen thut, in den M. thyreo-pharyngeus ein, sondern liegt diesem aussen an, kreuzt den Ram. internus des oberen Kehlkopfnerven an dessen innerer Seite er liegt, und verläuft dann ähnlich wie der Ram. externus desselben nach vorne und abwärts, um etwas ober diesem, manchmal auch beim Eintritt mit diesem verschmelzend, im M. cricothyreoideus zu verschwinden. Der dritte Ast ist wieder für den Pharynx bestimmt; er läuft, sich ähnlich wie der N. laryngeus med. verhaltend, nach abwärts, liegt hierbei unter den beiden Zweigen des N. laryngeus sup., die er kreuzt, und tritt in den untersten Theil der Pharynxmusculatur, dem sogenannten M. cricopharyngeus ein.

Es ist oben schon erwähnt, dass die hier besprochenen Nervenäste sich beim Hunde und Kaninchen physiologisch dadurch unterscheiden, dass bei ersterem bloss der N. laryngeus med. und der Ram. externus motorische Fasern für den M. cricothyreoideus führen, während bei letzterem nebst diesen auch der Ram. internus des oberen Kehlkopfnerven solche Fasern enthält.

c. Beim Menschen ist ein N. laryngeus med. als selbstständiger Ast der vom N. pharyngeus bis in den M. cricothyreoideus zu verfolgen wäre, nicht vorhanden. Wohl aber ist kaum zu zweifeln, dass dieser Nerv physiologisch existirt, und sich nur in ein verhüllendes anatomisches Gewand gekleidet hat. Man sieht nämlich auch hier in den M. cricothyreoideus ausser dem Ram. externus noch Nervenbündel eintreten, deren Eintrittsstelle und anatomisches Verhalten analog ist dem des N. laryngeus med. der Thiere. Als selbstständiger Nerv sind diese Bündel zum N. pharyngeus desshalb nicht zu verfolgen, weil sich die Zweige dieses Nerven überhaupt nicht wie es bei den Thieren der Fall ist, direct zu ihren Muskeln begeben, sondern den Plexus pha-

©Akademie d. Wissenschaften Wien; download unter www.biologiezentrum.at

ryngeus und den Plexus laryngeus Halleri bilden, von welchen Plexusbildungen bei den Thieren nichts, oder wenn man will, Andeutungen zu sehen sind.

Über den Eintritt jener Nervenbündel, welche dem N. laryngeus med. analog sind, in den Muskel, lehrt die mikroskopische Untersuchung meiner Schnittserien Folgendes:

Die Arteria thyreoidea sup., selbst aus der Carotis extern. stammend, sendet einen Ast, die Art. cricothyreoidea (Luschka), nach innen und vorne, welcher, am Schildknorpel anliegend und an ihn herunterlaufend, in der Medianebene, also am First des Schildknorpels, eine Anastomose mit dem gleichnamigen Ast der anderen Seite eingeht, mit anderweitigen Gefässen, welche in der Medianebene dem Ligamentum cricothyreoideum medium (conicum) aufliegen, in Verbindung tritt, und einen Zweig abgibt, der unter dem unteren Rande des Schildknorpels hindurchschlüpft, dabei den M. cricothyreoideus durchbohrt, und dann im Inneren des Kehlkopfes eine weitere Anastomose eingeht, die uns hier nicht näher interessirt. Mit ihm verlaufen mehrere Venen.

An den Querschnitten durch den Kehlkopf sieht man nun zwischen diesen medianen Gefässen einige ungefähr 0·1 Mm dicke Nervchen vom Ringknorpel aus aufsteigen (Fig. 4 n. l. m.) und seitlich von diesen beiderseits auf der Aussenfläche des M. cricothyreoideus noch ein ähnliches; auf der linken Seite meines Kehlkopfes sind statt dieses letzteren mehrere Bündeln vorhanden.

Die ersteren medialen Nervchen theilen sich in mehrere Ästchen, von denen drei das Ligamentum conicum gemeinschaftlich mit kleinen Gefässen durchbohren und in der Schleimhaut des Kehlkopfes nicht weiter verfolgt werden konnten. Die Durchbohrung geschieht in verschiedener Höhe. Bemerkenswerth ist, dass ich eines von der rechten Seite kommen sah, das während der Durchbohrung die Medianebene passirte und so in der Schleimhaut der linken Seite anlangte, freilich nur in geringer Entfernung von der Medianebene. Ein Ästchen steigt jederseits am medialen Rande des M. cricothyreoideus eine Strecke weit hinauf, dringt dann in diesen Muskel ein, um sich zwischen seinen Fasern zu verlieren. Ein weiteres Zweigchen setzt sich, indem es nach aussen läuft, mit dem lateralen Stämmchen in Verbindung.

©Akademie der Wissenschaften Wien; download unter www.biologiezentrum.at

Dieses (0·15 Mm. dick) theilt sich ungefähr entsprechend dem unteren Schildknorpelrande in drei Äste; der erste ist der eben genannte Verbindungsast, der zweite läuft, indem er sich theilt, nach vorne und überschreitet da mit einem seiner Zweige sicher die Mittellinie, der dritte geht mit der Art. cricothyreoidea ein kleines Stück nach rückwärts, liegt dabei dem M. hyothyreoideus aussen auf, begibt sich genau an den Ort, an welchem sich der Ram. externus n. laryngei sup. in seine Äste aufpinselt und kann hier von diesen nicht mehr unterschieden werden.

Diese Nervenverbindung kann nun zur Erklärung der bei den Degenerationsversuchen gefundenen Erscheinungen herangezogen werden, aus welchen geschlossen wurde, dass ein N. laryngeus sup. auch, wenigstens den vordersten Theil des M. cricothyreoideus der gegenüberliegenden Seite versorgt. Es hat schon Mandelstamm am Meerschweinchen Nerven gefunden, welche das Ligamentum conicum quer überschreiten. Ich habe nun, wie gesagt, beim Menschen auch solche, wenn auch nur sehr dünne Stämmchen gesehen; es frägt sich nur, ob sie dem N. laryngeus sup., beziehungsweise seinem äusseren Aste angehören, oder ob sie aus einem der eben beschriebenen Nerven stammen.

Sie können nun ganz wohl durch den Ast (Fig. 4 a), welcher die Verbindung mit dem Ram. externus herstellt, aus diesem kommen, und in die mannigfaltig verflochtenen Bündel übergehen, welche dem Ligamentum conicum aufliegen. (Die Abbildung kann den Reichthum dieser Äste ohne unverständlich zu werden nicht wiedergeben.)

Auf der linken Seite des Kehlkopfes befinden sich mehrere den mit *n. l. m.* Fig. 4 bezeichneten ähnliche Nervenbündel, welche an der Vorderseite des M. cricothyreoideus aufsteigen, und sich zum grössten Theil in diesen Muskel auflösen. Eines der Stämmchen läuft aber nach rückwärts und tritt da in den Stamm des Ram. externus centripetal ein, d. h. es kommt aus demselben.

Ich bin natürlich weit entfernt zu glauben, dass bei jedem Kehlkopfe die Vertheilung dieser Nerven ebenso ist, wie ich sie hier geschildert habe, doch musste ich so schildern, um den Typus derselben klar zu legen. Constant dürfte die Verbindung der in der Gegend der Medianebene liegenden Nervenbündel mit dem Ram.

©Akademie d. Wissenschaften Wien; download unter www.biologiezentrum.at

externus und die Durchbohrung des Ligamentum cricothyreoideum durch einige Äste sein.

Für Nachuntersucher will ich bemerken, dass man, um den Verlauf dieser Nervchen an Schnitten zu studiren, nothwendig etwas von der Schilddrüse am Larynx lassen muss; bei vollständiger Freilegung des Kehlkopfes werden sie unvermeidlich losgerissen.

Es ist dies aber nicht der einzige Weg, auf welchem dem Kehlkopfe Nervenfasern zukommen, welche in den beiden alten Kehlkopfnerven nicht enthalten sind, und welche dem N. laryngeus med. der Thiere analog sein können.

An allen drei in Schnittserien zerlegten Kehlköpfen, fand ich Faserbündel, welche sich dem Ram. externus auf seinem Wege zwischen den Muskelfasern des M. cricothyreoideus anschliessen, theilweise auch erst an der Stelle, an welcher er sich auflöst, zu ihm stossen, und welche, da sie auch von unten kamen, den eben beschriebenen analog verhalten. In der That scheint es keine scharfe Grenze zwischen diesen und den selbstständig in den Muskel eintretenden Nervchen zu geben.

Woher kommen nun alle diese Faserbündel? So klein sie sind, so gelang es mir doch, sie mit Hilfe der Dissectionsbrille an Kindesleichen zu präpariren. Hob ich die Schilddrüse vom untersten Theile des Larynx vorsichtig ab, so sah ich beiderseits einen oder mehrere Nerven eine kleine Falte bildend von der Thyreoidea auf den Larynx übergehen und an diesem die aufsteigende Richtung nehmen. Centripetal verfolgt, führten die Nerven, an die Thyreoidea sich anschmiegend und nach oben an Caliber zunehmend, in den Plexus laryngeus Halleri. Einzelne Stämmchen gehen auch seitlich von der Thyreoidea und bilden mit den ersteren vereinigt den aus dem Plexus stammenden Ast.

Hirschfeld und Leveillé zeichnen auf Taf. 32 und 33 einen Ast des Plexus laryngeus, der verhältnissmässig direct aus dem Ram. pharyngeus vagi kommt, und der in drei Zweige gespalten, hinter dem obersten Theile der Schilddrüse verschwindet. Ich zweifle nicht daran, dass dieser derselbe Nerv ist, dessen Endziel diesen Autoren aber unbekannt blieb. (Vgl. Fig. 7 n. l. m.)

Seine Zweige sind es also, welche ich am centralen Ende abgerissen in den Schnittserien fand, sie gehen theils mit dem Ram. externus, theils selbstständig in den M. cricothyreoideus

©Akademie dlezentrum.at

hinein, theils sind sie für die Schleimhaut des Kehlkopfes bestimmt, und vielleicht geben auch sie die Fasern ab, welche die Mittellinie passiren.

Der Plexus laryngeus bezieht, wie es scheint, immer einen Ast aus dem Ram. externus; man könnte also glauben, dass es Bündel dieses Nerven sind, welche auf dem Wege durch den Plexus ihr Ziel erreichen. So viel ich sah, ist das aber nicht gut möglich, da der Ast des Ram. externus nennenswerth dünner ist, als jener Nerv, der zum M. cricothyreoideus geht, und den wir nun wohl als den N. laryngeus med. des Menschen bezeichnen dürfen.

Andererseits muss ich doch auch hervorheben, dass ich in den wenigen Fällen, in denen ich den Plexus laryngeus präparirt habe, einen so starken Ast des Plexus pharyngeus nicht in denselben übergehen sah, wie dies in der genannten Abbildung dargestellt ist. Doch werden Hirschfeld und Leveillé gewiss reichere Erfahrungen hierüber haben, wie ich. Schwalbe (l. c.) nennt das, was ich hier Plexus laryngeus Halleri nenne, geradezu den unteren Theil des Plexus pharyngeus. Jedenfalls hat dieser Nerv dasselbe Ziel, wie der N. laryngeus med. der Thiere, und ist sein Ursprung aus dem N. pharyngeus möglich; die Analogisirung also nahe liegend.

Es findet sich noch eine weitere Quelle für die Nerven des Larynx. Ich kann an meiner Schnittserie rechts und links ein Nervenstämmchen von allerdings recht geringem Caliber (circa 0·06 Mm.) von unten und hinten her in den Kehlkopf eintreten sehen. Die beiden Stämmchen verhalten sich in ihrem Verlaufe verschieden. Ersteres (Fig. 4 l. acc.) liegt in der Höhe des unteren Larynxendes, in dem retropharyngealen Bindegwebe, und zwar in seinem seitlichen Theile, steigt am M. cricopharyngeus aufwärts, durchbohrt, indem es sich nach vorne neigt, an der Seite des unteren Schildknorpelhornes diesen Muskel, läuft dann eine bedeutende Strecke zwischen ihm und dem Theile des M. cricothyreoideus, der sich am Horn inserirt, nach auf- und vorwärts, bis es von unten her an die Stelle gelangt, an welcher der Ram. externus von oben kommend, unter dem Schildknorpel hindurchtritt und in Äste zerfährt. Diesen schliesst es sich centrifugal an, gelangt also auch in den M. cricothyreoideus.

©Akademie d. Wissenschaften Wien; download unter www.biologiezentrum.at

Linkerseits finde ich das Stämmchen in der Höhe der untersten Querschnitte der Ringknorpelplatte, seitlich von den sich an dieser ansetzenden Fasermasse des M. cricopharyngeus. Von hier steigt es zum Unterhorn des Schildknorpels hinan, an der vorderen Seite desselben weiter, kommt an die innere Seite des M. crycothyreoideus zu liegen, und gelangt so, sich nach vorwärts neigend, an die Stelle, wo der N. laryngeus inf. sich in seine Äste auflöst, um in den M. thyreoarytänoideus einzutreten. Zwischen diesen Ästen verliert es sich. Ich will bemerken, dass möglicherweise diese beiden von unten und rückwärts an den Kehlkopf herantretenden Nervenbündel dem N. laryngeus inf. angehören, und sich mit einem seiner Trachealäste von ihm getrennt haben. Auch ist es nicht ausgeschlossen, dass das Stämmchen der linken Seite, sowie das der rechten schliesslich in den M. cricothyreoideus eindringt, denn der Stelle, bis zu welcher ich es verfolgen konnte, sehr nahe liegen die Ästchen des Ram. externus, welche neben dem n. laryngeus inf. herabsteigend jenen Muskel erreichen.

Es stehen also mit dem M. cricothyreoideus beim Menschen ausser dem Ram. extern. noch dem Plexus laryngeus entstammende Nerven in Beziehung und wenigstens ein feines Stämmchen, von dem es zweifelhaft ist, ob es dem Plexus pharyngeus oder dem N. laryngeus inf. angehört. Ich sehe in dem geschilderten Verhalten einen Schlüssel zum Verständnisse der von Führer [1] hervorgehobenen Thatsache, dass nach Unterbindung der Carotis beim Menschen häufig Vertiefung und Rauhigkeit der Stimme auftritt. Wie leicht einzusehen, können die aus dem Plexus laryngeus, stammenden Nervchen bei dieser Operation Schaden leiden. Ich glaube, es dürfte das, trotz des Umstandes, dass die Heiserkeit erst einige Zeit nach der Operation auftreten soll, eine näher liegende Erklärung sein, als die von Führer gegebene, nach welcher sich ein Degenerationsprocess durch die Anastomosen des N. laryngeus sup. mit dem Plexus caroticus auf ersteren fortsetzen und ihn selbst ergreifen soll. Andererseits kann man diese Thatsache als eine experimentelle Bestätigung der vorgetragenen Anschauungen betrachten.

---

[1] Handb. d. chir. Anatomie, p. 377, wo sich auch Einiges über die Literatur dieser Erscheinung findet.

©Akademie der Wissenschaften Wien; download unter www.biologiezentrum.at

D. Die Nerven der Kehlkopfschleimhaut.

Ich habe über die gröbere Verzweigung dieser Nerven, dem was Mandelstamm und Weinzweig gefunden haben, nicht viel Neues hinzuzufügen. Letzterer hat schon gezeigt, dass in der Schleimhaut, welche die Giessbeckenknorpel innen, den M. interarytänoideus und die Platte des Ringknorpels vorne bedeckt, und welche weiter den hinteren Theil der Stimmbänder überzieht, ein Nervengeflecht dargestellt werden kann, das den folgenden Typus trägt: am oberen Theile treten hart neben der Medianebene zwei oder drei Nervenbündel ein, welche sich in der Mittellinie zu einem kurzen Stämmchen vereinigen, um alsbald wieder auseinander zu treten und in einem nach unten concaven Bogen nach der Seite und unten zu verlaufen. Diesem Bogen steht ein zweiter, gewöhnlich nicht so deutlich ausgebildeter gegenüber, der einem von unten kommenden Nerven entstammt. Die Bogen geben reichlich Äste ab und anastomosiren der Art miteinander, dass ein Austausch der Fasern stattfindet. Insbesondere in der oberen Theilungsstelle lassen sich ferner Nervenbündel in nennenswerther Grösse nachweisen, welche nicht aus den hier in die Schleimhaut tretenden Nerven stammen, sondern die Theilungsstelle nur benützen, um als Commissurfasern von einer Seite auf die andere überzutreten. Neben diesem oberen Doppelnerven sah Weinzweig gewöhnlich mehrere andere, ziemlich dicke Stämme eintreten, welche sich je nach ihrer Eintrittsstelle mit ihren Zweigen nach rechts oder links wendeten (vgl. Weinzweig's Abhandlung l. c. Fig. 4). Es kann nach der Localität sowohl, wie nach dem anatomischen Verhalten kein Zweifel darüber sein, dass wir es hier mit den Ram. perforantes und jenem oben geschilderten Nervenpaar zu thun haben, welches am Sattel der Schildknorpelplatte nach vorne verlaufend in die Schleimhaut eintritt (Fig. 3 *c*). Letztere entstammen dem N. laryngeus sup., die übrigen Ram. perforantes theils demselben Nerven, theils auch dem N. laryngeus inf (s. oben), so dass sich also diese beiden Nerven an der Versorgung der Kehlkopfschleimhaut betheiligen. Der untere mediale Nerv ist, wie Weinzweig auch schon beobachtet hat, ebenfalls durch den Zusammentritt von zwei Nerven gebildet, deren Abstammung beim Menschen nicht ermittelt

©Akademie d. Wissenschaften Wien; download unter www.biologiezentrum.at

werden konnte; beim Rinde aber stellte sich heraus, dass man es mit Ästen der beiden N. laryngei inf. zu thun habe, welche, die hintere Wand der Trachea durchbohrend, sich in der Höhe des unteren Randes des Ringknorpels zu jenem median aufsteigenden Aste vereinigen. In den genannten Anastomosen zwischen dem unteren und oberen Bogen können Fasern des oberen Kehlkopfnerven in das Bereich des unteren gelangen.

Es ist also die Hinterwand des Kehlkopfes in ihrem oberen Theile jedenfalls vom N. laryngeus sup. und inf. versorgt, in ihrem unteren Theile wahrscheinlich durch spärliche Fasern des N. laryngeus sup., hauptsächlich aber durch Zweige des N. recurrens. Was diese anbelangt, ist jedoch nicht ausgeschlossen, dass sie auf dem Wege des Ram. communicans dem oberen Kehlkopfnerven entlehnt sind, wenn die Behauptung richtig ist, dass diese Anastomose nur Fasern dieses letzteren führt. Es haben übrigens Leube [1] und Acker [2] Krankheitsfälle publicirt, bei welchen in Folge Läsion des oberen Kehlkopfnerven eine Anästhesie eingetreten war, welche nur bis zum Rand der wahren Stimmbänder reichte. Arnold [3] gibt an, Äste des N. recurrens bis in die Schleimhaut des Kehlkopfes verfolgt zu haben, doch können natürlich auch diese dem oberen Kehlkopfnerven entlehnt sein. Nothnagel hingegen hat einen Thierversuch angestellt, der mit den erwähnten Krankenfällen nicht ohne Weiteres zu vereinigen ist. Er sagt, man könne nach Durchtrennung beider oberen Kehlkopfnerven einen Federbart „überall im Larynx" herumführen, ohne Hustenreiz zu erzeugen.[4]

Dass sich in den vorderen und oberen Theilen der Kehlkopfschleimhaut reichlich Äste des N. laryngeus sup. verzweigen, ist oben schon gesagt, und ebenso dass aus den Stimmbandmuskeln Äste in die Schleimhaut des Stimmbandes, speciell auch in die des hintersten Abschnittes der Stimmritze treten. Hier liegen diese in nächster Nähe der als Bogen beschriebenen Äste der

---

[1] Deutsch. Arch. f. klin. Medic., Bd. VI, 1869. Ebenda, Bd. XIII, 1874.
[3] Handb. d. Anatomie, II, p. 850.
[4] Virchow's Archiv, Bd. 44, 1868, pag. 98.

©Akademie der Wissenschaften Wien; download unter www.biologiezentrum.at

Ram. perforantes und es ist nicht unmöglich, dass hier jene anastomotische Verbindung stattfindet, welche dann auf dem Wege der oben genannten Commissurfasern die doppelseitige Innervation des M. thyreo-arytänoideus int. durch den N. laryngeus sup. vermittelt. Es ist aber auch möglich, dass diese doppelseitige Innervation jene die Mittellinie passirenden Bündel besorgen, welche ich oben im Innern des M. interarytänoideus beschrieben habe. Man müsste dann annehmen, dass jene Äste der Ram. perforantes, die ich bis auf 0·6 Mm. an den M. thyreoarytänoideus int. herantreten sah, wirklich in denselben übergehen.

Der vordere untere Theil der Kehlkopfschleimhaut bekommt aus den N. laryngeus med. Faserbündel, welche das Lig. conicum durchbohren. Ich kann freilich von diesen nicht behaupten, dass sie in der Schleimhaut verbleiben, doch ist diess gewiss wahrscheinlich. Möglich aber ist es auch, dass sie oder ein Antheil von ihnen von rückwärts in den M. cricothyreoideus eindringen und hier einen Beitrag zur gekreuzten Innervation dieses Muskels liefern. Die Schleimhaut, welche, mit dem Charakter der Ösophagusschleimhaut ausgestattet, die rückwärtige Fläche der Hinterwand des Kehlkopfes bedeckt, wird durch Äste des N. laryngeus sup. und des Ram. communicans sensorisch versorgt.

Ich muss in Bezug auf die Thatsache, dass die Äste des N. laryngeus med. beim Menschen in die Schleimhaut des Larynx eindringen, bemerken, dass ich beim Thiere eine sensorische Function dieses Nerven nicht nachweisen konnte. Wenigstens habe ich wiederholt beim Kaninchen die vier alten Kehlkopfnerven durchtrennt und dann das Innere des Larynx geätzt, ohne eine Reaction in Form einer Schluckbewegung oder Schmerzensäusserung zu erhalten.

Resultate.

Durch Versuche an Thieren fand ich, dass der Kehlkopf ausser von den beiden längst bekannten oberen und unteren noch durch einen dritten Kehlkopfnerven versorgt wird. Er ist bei Hunden und Kaninchen ein wohl ausgebildeter, aus dem Ram. pharyngeus vagi stammender Nerv, der im Kehlkopfe keine andere Function zu haben scheint, als gemeinschaftlich mit dem N. laryngeus sup. den M. cricothyreoideus motorisch zu innerviren.

©Akademie d. Wissenschaften Wien; download unter www.biologiezentrum.at

Beim Menschen findet sich dieser N. laryngeus med. in einer etwas anderen Gestalt, indem im Gegensatze zu den genannten Thieren hier der Ram. pharyngeus vagi mit anderen Nerven den Plexus pharyngeus und laryngeus bildet. Aus diesen geht ein Zweig in den M. cricothyreoideus, der mit jenem Grade von Sicherheit als Analogon des bei Thieren gefundenen Nerven aufgefasst werden kann, welche ohne Reizversuche überhaupt erreichbar ist.

Ausser diesem fand ich beim Menschen noch jederseits ein von hinten her in den Larynx eintretendes accessorisches Nervchen, dessen Bedeutung nicht vollkommen klar ist und das wahrscheinlich mannigfaltigen Variationen unterliegt.

Reizversuche, Degenerationsversuche und die anatomische Verfolgung der Nerven haben ergeben:

Der M. cricothyreoideus wird beim Kaninchen durch den ram. internus und externus des N. laryngeus sup., sowie durch den N. laryngeus med. innervirt; beim Hunde durch den Ram. externus des oberen und durch den mittleren Kehlkopfnerven; beim Menschen ebenso wie beim Hunde; wenigstens konnte ein Ast des Ram. internus zum Muskel nicht verfolgt werden. Die medialen Antheile des Muskels bekommen ausserdem Fasern vom Ram. externus der gegenüberliegenden Seite. Diese passiren in der Gegend des Ligamentum conicum die Medianebene.

Der M. thyreo-arytänoideus ext. wird gewöhnlich ausschliesslich vom N. laryngeus inf. innervirt, bisweilen betheiligt sich in grösseren oder geringeren Strecken desselben auch der N. laryngeus sup. durch seinem Ram. externus an der Innervation. Der M. thyreo-arytänoideus int. einer Seite wird ungefähr in gleichem Maasse von den oberen Kehlkopfnerven beider Seiten versorgt, ausserdem noch, insbesondere in seinen äusseren Partien, vom unteren Kehlkopfnerven derselben Seite, vielleicht auch noch bisweilen vom unteren Kehlkopfnerven der anderen Seite. Die Fasern des oberen Kehlkopfnerven passiren die Mittellinie in der Schleimhaut der Stimmritze oder im M. interarytänoideus.

Der M. crico-arytänoideus lat. bezieht seine motorischen Nerven in wechselnder Menge aus dem oberen und dem Ram.

©Akademie der Wissenschaften Wien; download unter www.biologiezentrum.at

externus des unteren Kehlkopfnerven; vielleicht ist in gewissen Fällen auch noch ein Nerv der gegenüberliegenden Seite betheiligt.

Der M. crico-arytänoideus post. erhält Nerven von seinem Seitenrande, seiner vorderen und seiner hinteren Fläche. Die beiden ersteren, an Bedeutung weit überwiegend, gehören dem N. laryngus inf., letztere dem superior an. In jenen Fällen, in denen noch ein dritter Nerv mit ihm in Beziehung tritt, ist es der N. laryngeus sup. der gegenüberliegenden Seite, dessen Faserbündel unter der Pharynxschleimhaut, welche die Rückwand des Larynx bedeckt, die Medianebene überschreiten und von hinten her in den Muskel eintreten.

Der M. interarytänoideus (beide M. obliqui und der M. transversus) erhält seine Innervation von beiden oberen und beiden unteren Kehlkopfnerven. Die Nerven einer Seite betheiligen sich in näherungsweise gleichem Maasse an der rechten wie der linken Hälfte dieses Muskelcomplexes. Auch ist die Bedeutung des oberen Paares der Kehlkopfnerven ungefähr ebenso gross wie die der beiden unteren Kehlkopfnerven für die Innervation des Muskels. Wenn ein Nervenpaar überwiegt, so ist es das obere.

In den M. ary-epiglotticus, sowie in den M. thyreo-epiglotticus konnte ich je einen Ast des N. laryngeus sup. verfolgen; dass auch Äste des N. laryngeus inf. zu diesen Muskeln treten, kann ich nicht in Abrede stellen, habe es aber nicht beobachtet.

Die Ösophagusschleimhaut an der Rückwand des Larynx wird sensorisch durch Äste des N. laryngeus sup. und solche des Ram. communicans versorgt; die Schleimhaut der Larynxhöhle in ihrem obersten Antheile durch Äste des N. laryngeus sup., in der Gegend der Stimmritze hinten durch die Ram. perforantes, welche zum Theile dem oberen, zum Theile dem unteren Kehlkopfnerven angehören, vorne wahrscheinlich sowohl durch Äste des Ram. externus n. laryngei sup. als durch solche des N. recurrens; der unterste Theil der Larynxhöhle wird hinten hauptsächlich durch Äste des N. laryngeus inf., vorne durch Äste des N. laryngeus med., welche das Ligam. conicum durchbohren, versorgt. Die Zweige der oberen Kehlkopfnerven beider Seiten, sowie die Zweige der oberen und unteren Kehlkopfnerven einer Seite stehen in der Schleimhaut miteinander in anastomotischen Verbindungen.

©Akademie d. Wissenschaften Wien; download unter www.biologiezentrum.at

Erklärung der Tafeln.

Fig. 1. Schnitt durch die linke Kehlkopfhälfte eines Kaninchens, dessen linker N. laryngeus inf. durchschnitten war. Der M. thyreo-arytänoideus ext. ist bis zur Unkenntlichkeit seiner Fasern degenerirt. Der M. thyreo-arytänoideus int. hat noch wohlerhaltene Fasern.

m. t-a. e. Musc. thyreo-arytänoideus ext.

m. t-a. i. M. thyreo-arytänoideus int.

c. a. Cartilago arytänoidea.

c. a.[1] Faserknorpeliger Theil derselben.

c. c. Cartilago cricoidea.

m. a. o. M. arytänoideus obliquus.

„ 2. Schnitt durch den Kehlkopf eines Kaninchens, dessen linker N. laryngeus sup. durchtrennt war. Der M. thyreo-arytänoideus ext. ist wohl erhalten, der M. thyreo-arytänoideus int. zeigt beiderseits fettig degenerirte Fasern insbesondere an seinem inneren Rande. Ausser diesen sind auch noch gesunde Fasern in diesem Muskel enthalten.

m. t-a. i. Musc. thyreo-arytänoideus int.

m. t-a. e. M. thyreo-arytänoideus ext.

c. a. Cartilago arytänoidea.

c. c. Cartilago cricoidea.

m. a. o. M. arytänoideus obliquus.

m. c-a. p. M. crico-arytänoideus post.

3. Menschlicher Kehlkopf, von hinten gesehen. Die Verbreitung der Nerven ist in halb-schematischer Weise angegeben. Um die innerhalb der Muskeln gelegenen Äste und Anastomosen zu zeigen, ist der M. crico-arytänoideus post. und der M. interarytänoideus durchschnitten dargestellt. Das Nervengebiet, welches der Hinterwand des Kehlkopfes aufliegt, ist ziemlich genau einem Kalipräparat entnommen.

n. l. s. Nervus laryngeus sup.

i. Ramus internus,

r. ex. Ramus externus desselben.

r. for. th. Ramus foraminis thyreoidei.

r. perf. sup. Ramus perforans sup.

com. Ram. communicans oder Galen'sche Anastomose.

l. i. Ner . laryngeus inf.

©Akademie d. Wissenschaften Wien; download unter www.biologiezentrum.at

Fig. 1.

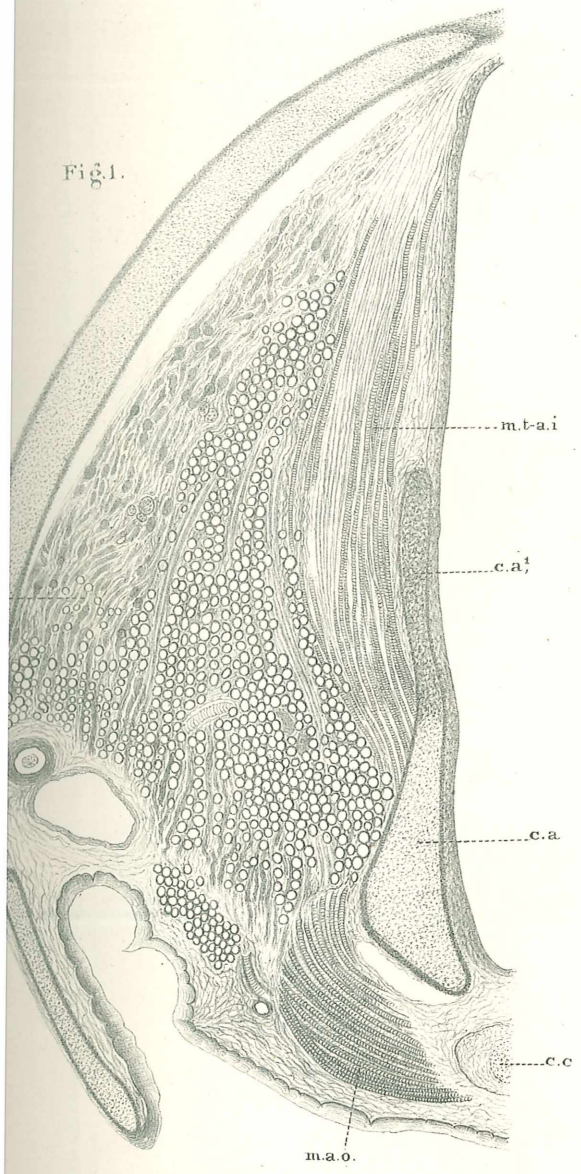

Fig. 2.

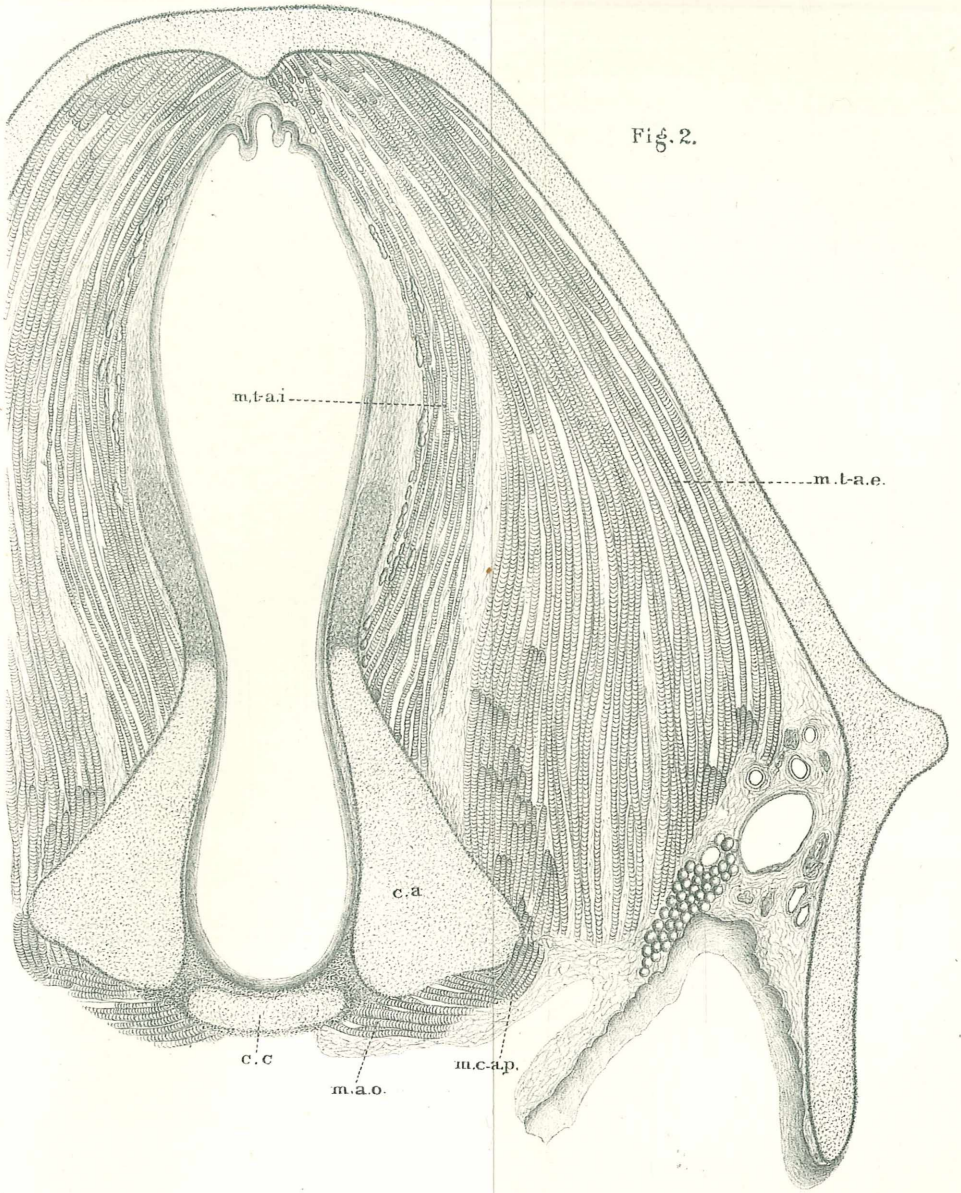

th. v. Dr J. Heitzmann.

K.k. Hof- u. Staatsdruckerei.

©Akademie d. Wissenschaften Wien; download unter www.biologiezentrum.at

download unter www.biologiezentrum.at

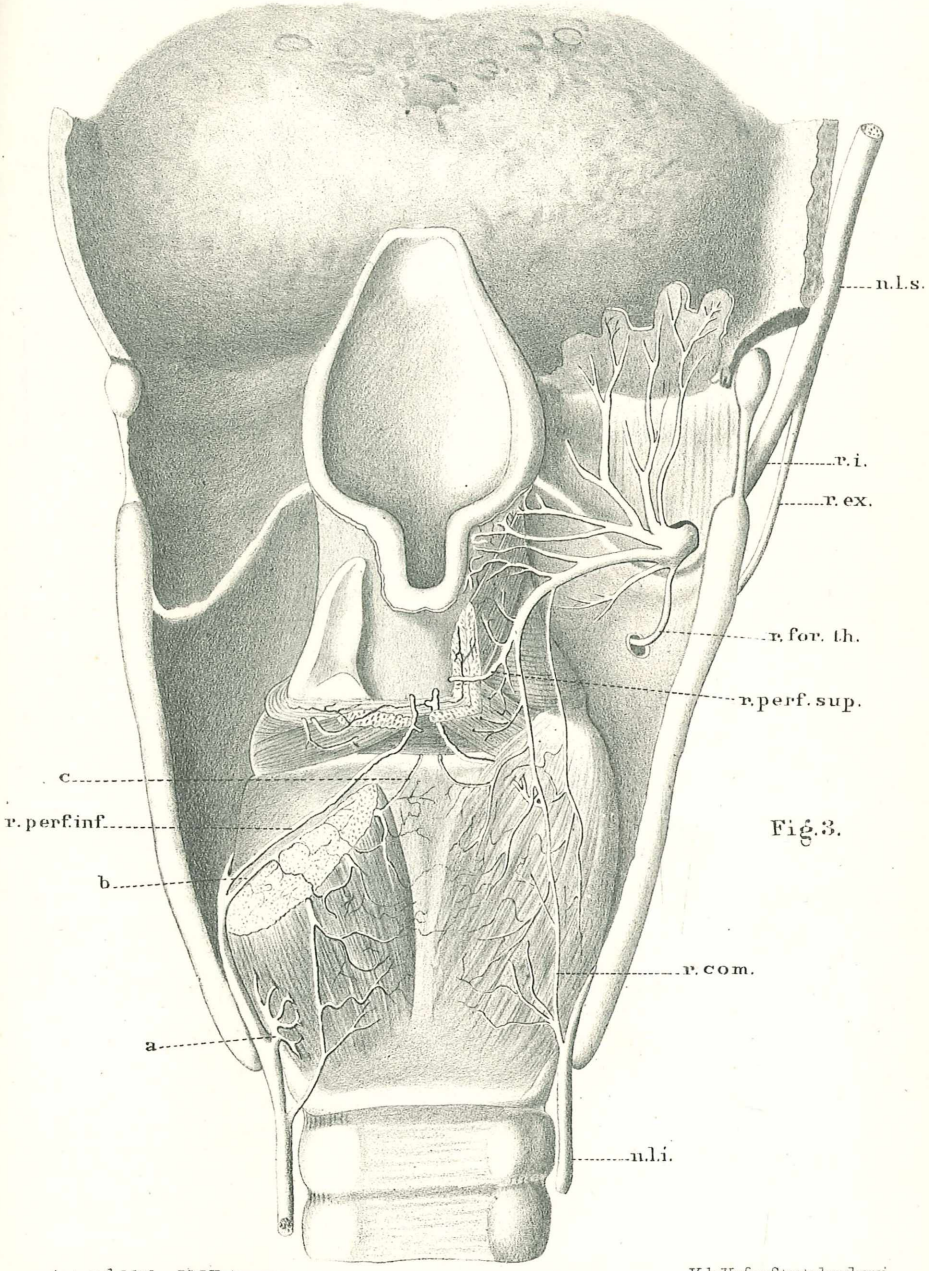

Fig. 3.

Autor del. lith. v. Dr J. Heitzmann. K.k. Hof- u. Staatsdruckerei.

©Akademie d. Wissenschaften Wien; download unter www.biologiezentrum.at

Fig. 4.

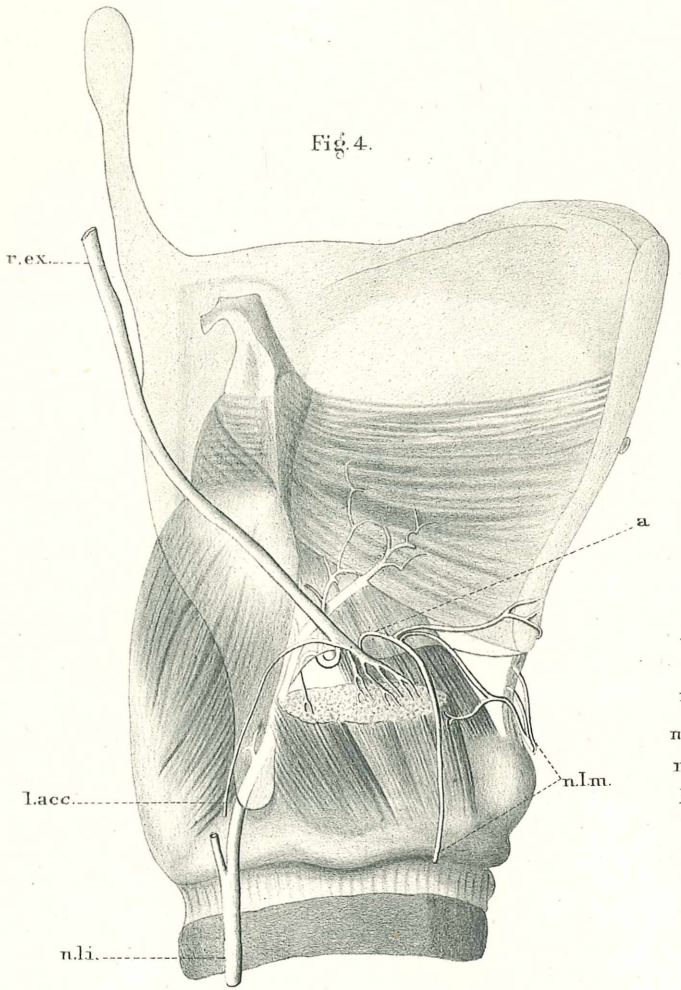

Fig. 6.

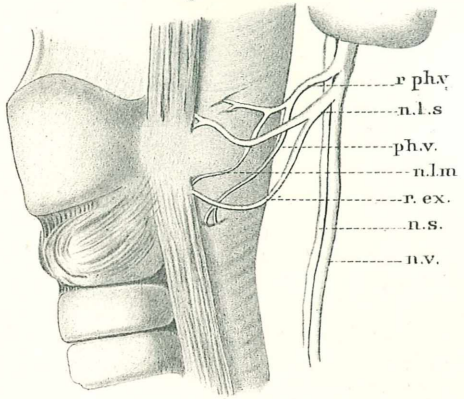

Fig. 7.

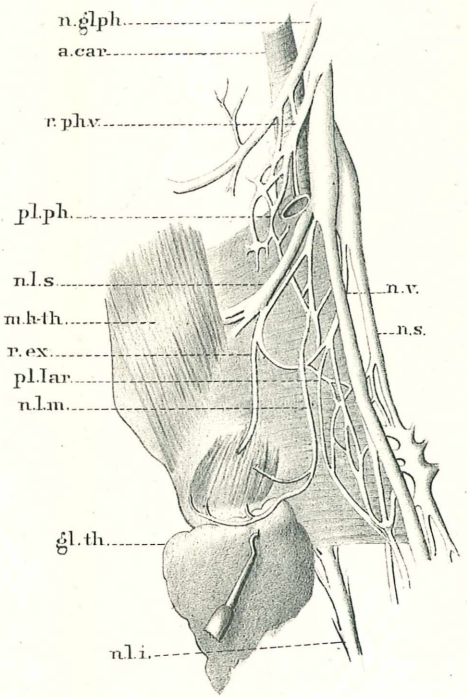

Fig. 5.

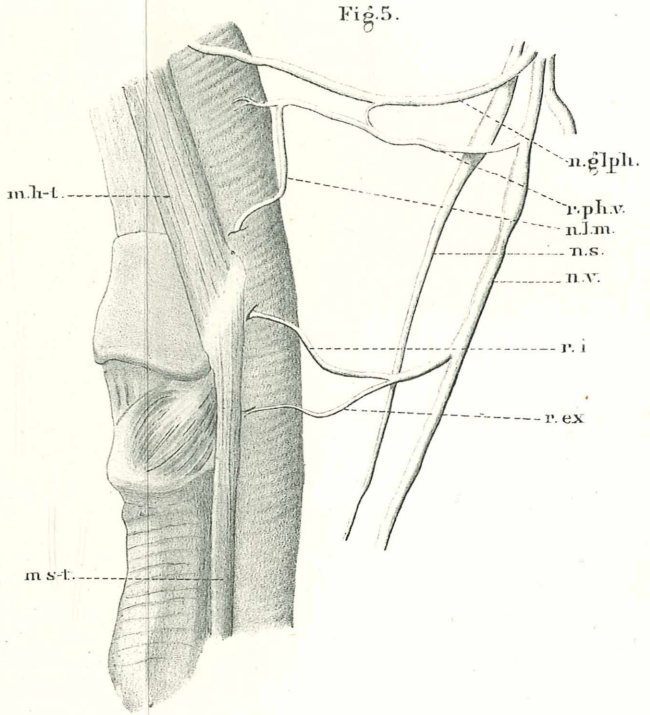

Autor del. lith. v. Dr J. Heitzmann.

K. k. Hof- u. Staatsdruckerei.

©Akademie d. Wissenschaften Wien; download unter www.biologiezentrum.at

©Akademie der Wissenschaften Wien; download unter www.biologiezentrum.at

r. perf. inf. Ram. perforans inf.

a. Zweig des N. laryngeus inf., der sich vom Seitenrande aus in den M. cricoarytänoideus post. begibt.

b. Zweig desselben Nerven, der von vorne her in den Muskel eintritt.

c. Ast des Ram. communicans, der gemeinschaftlich mit dem symmetrischen der anderen Seite zwischen dem M. interarytänoideus und dem obersten Rande des Ringknorpels in die Schleimhaut der Kehlkopfhöhle dringt und der zur Bildung des „oberen Bogens" wesentlich beiträgt.

Fig. 4. Menschlicher Kehlkopf halbschematisch. Der Schildknorpel ist durchsichtig gedacht.

r. ex. Ramus externus des N. laryngeus sup.

n. l. i. Nervus laryngeus inf.

n. l. m. Endäste des N. laryngeus med.

a. Ein Verbindungs-Ast des N. laryngeus med. zur Auffaserungsstelle des Ram. externus.

l. acc. N. laryngeus accessorius.

Man sieht, wie der N. laryngeus inf. hinter dem Unterhorn des Schildknorpels den Ast abgibt, der am Seitenrand in den M. cricoarytänoideus post. eintritt, weiter oben den Ram. perforans inf., und wie er sich dann zwischen den Fasern des M. thyreo-arytänoideus verliert. Hier liegt er in der Nähe eines Astes des Ram. externus. Ein anderer Ast des letzteren läuft neben dem Stamme des N. laryngeus inf. nach abwärts, um in den hinteren Theil des M. cricothyreoideus einzutreten.

„ 5. Kehlkopf des Kaninchens mit seinen Nerven.

n. glph. Nerv. glossopharyngeus.

r. ph. v. Ramus pharyngeus vagi.

n. l. m. Nerv. laryngeus med.

n. s. Nervus sympathicus.

n. v. Nerv. vagus.

r. i. Ram. internus.

r. ex. Ram. externus nervi laryngei sup.

m. h-t. Musc. hyo-thyreoideus.

m. s-t. Musc. sterno-thyreoideus.

6. Kehlkopf des Hundes mit seinen Nerven.

r. ph. v. Ramus pharyngeus vagi.

n. l. s. Nerv. laryngeus sup.

ph. v. Ein zum unteren Theile der Pharynxmusculatur gehender Ast des Ram. pharyngeus vagi.

n. l. m. Nerv. laryngeus med.

r. ex. Ram. externus nervi laryngei sup.

n. s. Nerv. sympathicus.

n. v. Nerv. vagus.

©Akademie d. Wissenschaften Wien; download unter www.biologiezentrum.at

Fig. 7. Der Kehlkopf des Menschen mit seinen Nerven, dem Plexus pharyngeus und laryngeus, zum grössten Theil nach Taf. 32 und 33 des Atlasses von Hirschfeld und Léveillé.

n. glph. Nerv. glossopharyngeus.
a. car. Arteria carotis int.
r. ph. v. Ramus pharyngeus vagi.
pl. ph. Plexus pharyngeus.
n. l. s. Nerv. laryngeus sup.
m. h-th. Musc. hyo-thyreoideus.
r. ex. Ram. externus nervi laryng. sup.
pl. lar. Plexus laryngeus.
n. l. m. Nerv. laryngeus med.
gl. th. Glandula thyreoidea.
n. l. i. Nerv. laryngeus inf.

Es ist kaum nöthig hervorzuheben, dass in diesen Abbildungen die Muskelfasern und Nerven, insbesondere die feinsten der letzteren im Verhältniss zu den übrigen Theilen zu dick gezeichnet sind. Es war dies der Deutlichkeit wegen geboten und ist nach demselben Principe gestattet, nach welchem die Flüsse auf Landkarten zu dick gezeichnet sind.